15

FACULTÉ DE MÉDECINE DE PARIS

Année 1903 — N° —

THÈSE

POUR

LE DOCTORAT EN MÉDECINE

Présentée et soutenue le Mercredi 1er Juillet 1903, à 1 heure.

PAR

C. AUDISTÈRE

ANCIEN INTERNE DES HOPITAUX DE PARIS

DE LA DÉGÉNÉRESCENCE CANCÉREUSE

DE

L'ULCÈRE DE L'ESTOMAC

(ULCÈRE SIMPLE ET ULCÈRE BRUNNÉRIEN)

PRÉSIDENT : **M. LANDOUZY**, professeur.

JUGES. **MM. POUCHET**, professeur.
BLANCHARD, professeur.
DESGREZ, agrégé.

PARIS

C. NAUD, ÉDITEUR

3, RUE RACINE, 3

1903

LIBRAIRIE
JAÇQUES LECHEVALIER
23, Rue Racine, PARIS VI.

FACULTÉ DE MÉDECINE DE PARIS

Année 1903 — N° —

THÈSE

POUR

LE DOCTORAT EN MÉDECINE

Présentée et soutenue le Mercredi 1er Juillet 1903, à 1 heure.

PAR

C. AUDISTÈRE

ANCIEN INTERNE DES HOPITAUX DE PARIS

DE LA DÉGÉNÉRESCENCE CANCÉREUSE

DE

L'ULCÈRE DE L'ESTOMAC

(ULCÈRE SIMPLE ET ULCÈRE BRUNNÉRIEN)

PRÉSIDENT : **M. LANDOUZY**, professeur.

JUGES. . **MM. POUCHET**, professeur.
BLANCHARD, professeur.
DESGREZ, agrégé.

PARIS

C. NAUD, ÉDITEUR

3, RUE RACINE, 3

1903

FACULTÉ DE MÉDECINE DE PARIS

Doyen	M. DEBOVE.
Professeurs	MM.
Anatomie	POIRIER.
Physiologie	CH. RICHET.
Physique médicale	GARIEL.
Chimie organique et chimie minérale	GAUTIER.
Histoire naturelle médicale	BLANCHARD.
Pathologie et thérapeutique générales	BOUCHARD.
Pathologie médicale	HUTINEL. BRISSAUD.
Pathologie chirurgicale	LANNELONGUE.
Anatomie pathologique	CORNIL.
Histologie	MATHIAS DUVAL.
Opérations et appareils	BERGER.
Pharmacologie et Matière médicale	POUCHET.
Thérapeutique	GILBERT.
Hygiène	PROUST.
Médecine légale	BROUARDEL.
Histoire de la médecine et de la chirurgie	DEJERINE.
Pathologie comparée et expérimentale	CHANTEMESSE.
Clinique médicale	DEBOVE. LANDOUZY. HAYEM. DIEULAFOY.
Clinique des maladies des enfants	GRANCHER.
Clinique des maladies cutanées et syphilitiques	GAUCHER.
Clinique de pathologie mentale et des maladies de l'encéphale	JOFFROY.
Clinique des maladies du système nerveux	RAYMOND.
Clinique chirurgicale	TERRIER. DUPLAY. LE DENTU. TILLAUX.
Clinique ophtalmologique	DE LAPERSONNE.
Clinique des maladies des voies urinaires	GUYON.
Clinique d'accouchement	PINARD. BUDIN.
Clinique gynécologique	POZZI.
Clinique chirurgicale infantile	KIRMISSON.

Agrégés en exercice.

MM.			
	DESGREZ	LAUNOIS.	RIEFFEL, chef des trav. anat.
	DUPRE.	LEGRY.	
ACHARD.	FAURE.	LEGUEU.	TEISSIER.
AUVRAY.	GILLES DE LA TOURETTE.	LEPAGE.	THIERY.
BEZANÇON.	GOSSET.	MARION.	THIROLOIX.
BONNAIRE.	GOUJET.	MAUCLAIRE.	THOINOT.
BROCA (AUG.).	GUIART.	MERY.	VAQUEZ.
BROCA (ANDRÉ).	HARTMANN.	POTOCKI.	WALLICH.
CHASSEVANT.	JEANSELME.	REMY.	WALTHER.
CUNÉO.	LANGLOIS.	RENON.	WIDAL.
DEMELIN.		RICHAUD.	WURTZ.

Par délibération en date du 9 décembre 1798, l'École a arrêté que les opinions émises dans les dissertations qui lui seront présentées doivent être considérées comme propres à leurs auteurs et qu'elle n'entend leur donner aucune approbation ni improbation.

A MON FRÈRE

A MES MAITRES DANS LES HOPITAUX

INTERNAT

M. le Dr Œttinger, médecin de l'hôpital Broussais (1902-1903).

M. le Dr Faisans, médecin de l'Hôtel-Dieu (1901-1902).

M. le Professeur agrégé Brun, chirurgien des Enfants-Malades (1900-1901).

M. le Professeur agrégé Reynier, chirurgien de Lariboisière (1899-1900).

INTERNAT PROVISOIRE

M. le Dr Barié, hôpital Laënnec (1899).

M. le Dr Descroizilles, Enfants-Malades (1898).

M. le Professeur agrégé Méry, Enfants-Malades (1898).

M. le Dr Guinon, Enfants-Malades (1898).

M. le Dr Charpentier, hospice de Bicêtre (1897).

EXTERNAT

M. le Dr Duflocq, hôpital de la Pitié.

M. le Dr Dalché, hôpital de la Pitié.

M. le Professeur agrégé Ricard, Hôtel-Dieu.

M. le Professeur Duplay, Hôtel-Dieu.

A MM. les Professeurs agrégés P. Marie et P. Delbet.

A MM. les Drs Caussade, médecin de l'hôpital Tenon, Villemin, Beurnier, Desmoulins, chirurgiens des hôpitaux.

A MM. les Drs Cazin et Gasne, qui sont pour moi non seulement des maîtres, mais des amis.

A mes amis les Drs Grasset, Ganault, Milanoff.

A mes vieux amis d'internat.

A mes Maîtres de l'Institut Pasteur : MM. Roux, Metchnikoff, Borrel.

A deux de mes Maîtres, je dois des remerciements particuliers.

M. Faisans, après m'avoir eu comme externe, a bien voulu m'accepter comme interne dans son service; je n'oublierai jamais les deux années que j'ai passées à ses côtés. Je lui dois une grande partie de ce que je sais, mais je lui dois surtout le meilleur de mon éducation médicale : j'ai appris de ce Maître sagement sceptique la valeur d'une observation rigoureuse dégagée de toutes les théories préconçues de l'esprit, de toutes les coïncidences trompeuses des faits eux-mêmes. Je veux très simplement remercier mon cher Maître pour l'influence qu'il eut sur mon esprit et la bienveillance qu'il m'a toujours montrée.

A M. Œttinger, je garde une sincère reconnaissance pour sa bonté et pour son enseignement si étendu. Auprès de lui, j'ai pu, dans cette dernière année d'internat, compléter la plupart de mes connaissances médicales. C'est à lui que je dois le sujet de ce travail, qui m'est une occasion de remercier mon Maître.

A MON PRÉSIDENT DE THÈSE

MONSIEUR LE PROFESSEUR LANDOUZY

PROFESSEUR DE CLINIQUE MÉDICALE A L'HOPITAL LAENNEC
MEMBRE DE L'ACADÉMIE DE MÉDECINE
OFFICIER DE LA LÉGION D'HONNEUR

AVANT-PROPOS

La question de la dégénérescence cancéreuse de l'ulcère simple remonte à Cruveilhier. Depuis, de nombreuses observations ont été publiées, surtout en Allemagne où d'innombrables thèses furent soutenues sur ce sujet; en France, on se montrait beaucoup plus réservé, et ce n'est que dans ces dernières années que parurent quelques observations et deux thèses inaugurales. Cette notion est aujourd'hui classique. Tous les traités de pathologie interne ou de pathologie stomacale la mentionnent.

Et cependant, quand on lit les observations publiées, quand on cherche dans les rares études d'ensemble, on est forcé d'avouer que peu sont probantes, répondant à leur titre. De toutes les thèses allemandes en particulier, pas une peut-être n'est digne d'un intérêt sérieux : on y trouve une observation clinique incomplète, avec une description macroscopique douteuse — quand l'autopsie est relatée, ce qui est plutôt rare — et presque jamais d'examen histologique.

Certaines observations isolées plus complètes, en Allemagne même et en France, ne sont cependant pas entièrement démonstratives, ce qui a permis à M. Duplant,

élève de M. Tripier, de Lyon, de réfuter toutes les observations publiées jusqu'alors (1898) et de les considérer non comme des ulcères dégénérés, mais comme des cancers ulcérés. L'ulcère ne subit jamais la dégénérescence cancéreuse, dit-il.

Depuis, M. Hayem a publié sur ce sujet une étude très détaillée. Que les faits antérieurs ne soient pas probants, c'est possible, dit-il, mais la preuve de la dégénérescence cancéreuse de l'ulcère pourra être faite par l'étude plus complète de cas plus favorables, tels que ceux qu'il publie.

Notre travail n'a d'autre but que d'apporter une nouvelle preuve de cette dégénérescence, par l'étude de quelques observations où l'examen histologique put être fait dans les conditions les plus favorables au but proposé.

Nous pensons qu'on y trouvera la preuve de la cancérisation de l'ulcère simple, et une contribution à l'étude de la pathogénie histologique — à défaut de la pathogénie étiologique complètement ignorée — de cette transformation.

D'autre part, il nous a paru intéressant de rapprocher des précédentes une observation d'*ulcéro-cancer brunnérien*, c'est-à-dire développé sur un polyadénome à type brunnérien, analogue à ceux qu'a décrits M. Hayem.

I

HISTORIQUE

La question de la dégénérescence cancéreuse de l'ulcère simple de l'estomac remonte à Cruveilhier (1839) (1), qui bien qu'ayant le premier nettement séparé le cancer de l'ulcère jusqu'alors confondus, pensait que peut-être chez des sujets atteints de la diathèse cancéreuse, l'ulcère pouvait se transformer en cancer.

Dès la même époque, Rokitansky (1840) (2) notait la coexistence du cancer et de l'ulcère : « On doit supposer, dit-il, que le premier s'est surajouté au second. »

Mais c'est Dittrich (3), en 1848, qui attire le premier l'attention sur cette transformation de l'ulcère. Dans une étude anatomo-pathologique du cancer de l'estomac, il décrit sur 160 cas de néoplasmes, 6 cas de cancers développés au voisinage ou non loin d'ulcères en activité ou cicatrisés, 2 cas d'association de cancer et d'ulcère et enfin 2 cas où l'infiltration cancéreuse était limitée à certains points des bords de l'ulcère, le fond restant indemne. Il fait remarquer que le diagnostic anatomo-pathologique entre la cicatrice de l'ulcère et le cancer est très difficile, les bords malades et la muqueuse environnante étant plus ou moins confondus.

Brinton (4) (1856) admet aussi que le cancer peut se greffer sur l'ulcère, tandis que l'ulcère ne se développe jamais sur le cancer.

Waldeyer (7) (1867) pense que la dégénérescence épithéliale se fait sur les bords de l'ulcère encore en activité aux dépens de la muqueuse irritée.

En 1868, les thèses de Steiner (8) et de Vollmann (9), à Berlin, évaluent à 4 pour 100 les cancers développés sur des ulcères antérieurs, mais n'apportent aucune preuve anatomique.

Le fait rapporté en 1871 par Labadie-Lagrave (10), à la Société anatomique et cité par quelques auteurs comme ulcère dégénéré, est bien plutôt un sarcome ou une lésion tuberculeuse simulant un ulcère.

C. Mayer (11), en 1874, rapporte un cas de cancer ayant macroscopiquement l'aspect d'une ancienne cicatrice d'ulcus, mais qui, histologiquement, montre un carcinome développé en microscopiques îlots. « Les symptômes ont répondu si peu à ce qu'on a trouvé à l'autopsie qu'on n'a pas pu diagnostiquer ni l'ulcère, ni le cancer. »

Ces observations sont acceptées sans discussion par tous les auteurs allemands et Lebert (13), 1878, note la transformation cancéreuse de l'ulcère 9 fois sur 100, Litten (14), 1882, plus fréquemment encore. Pour Zenker (15), 1882, tous les cancers de l'estomac se développent sur des ulcères simples.

La même année, Hauser (16), assistant de Zenker, étudie très consciencieusement un néoplasme secondaire à un ulcus trouvé à l'autopsie d'un malade mort de pneu-

monie sans histoire clinique, et l'année suivante il consacre sa thèse inaugurale au même sujet (17). Sous l'influence des théories de Virchow pour qui la pathogénie du cancer reconnaît trois causes principales, le traumatisme, l'inflammation, l'hérédité, et reprenant les idées de Friedlander (12) qui admet également l'influence histogénique des processus irritatifs sur le développement des néoplasmes. Hauser attribue la dégénérescence cancéreuse de l'ulcère à la déformation des glandes par le processus d'inflammation et de cicatrisation favorisant la prolifération épithéliale. Entre les poussées cancéreuses de l'épithélium des glandes et les poussées atypiques de cicatrisation, on note tous les stades intermédiaires, qu'on retrouve au voisinage de l'ulcus : on y trouve des productions adénomateuses et la tendance de l'épithélium cylindrique à se substituer à l'épithélium glandulaire, première étape qui serait complétée plus tard par la prolifération des glandes, l'envahissement de la musculaire sous-muqueuse et des tuniques sous-jacentes. Hauser, on le voit, explique surtout la pathogénie de l'épithélioma cylindrique qu'il a observé. Nous aurons à revenir sur ces faits, mais nous pouvons dire dès maintenant que cette forme anatomique du cancer est une des plus rares à la suite de l'ulcère. Il s'agit beaucoup plus souvent d'épithélioma métatypique, dont Hauser ne parle pas. Mais il signale pour la première fois la persistance de l'acide chlorhydrique libre dans le cancer greffé sur un ulcère.

En 1883, Berthold (18) abaisse les statistiques invraisemblables de Lebert, de Litten, de Zenker, et admet la dégénérescence de l'ulcère dans 3 pour 100 des cas.

Heitler (19), la même année, rapporte trois cas personnels dont deux au moins sont douteux, et Strumpell (20) cite quatre cas sans preuves.

Hanot (22), en 1884, rapporte l'observation d'un ulcère typique devenu cliniquement cancéreux et ayant amené la mort par hémorragie foudroyante.

Stienon (23) étudie l'anatomie pathologique de l'ulcère de l'estomac et s'occupe de ses rapports histologiques avec le cancer.

Korczinski et Jaworski (25) s'occupent des rapports cliniques de l'ulcère et du cancer, et surtout de leurs hématémèses : ils rapportent un cas douteux.

En 1887, Flatow (26) rapporte l'histoire d'une jeune fille de 26 ans, sur laquelle on avait fait le diagnostic d'ulcère et de cancer. L'autopsie montra la présence d'un cancer « probablement » développé sur une cicatrice d'ulcère. — Feulard (27) relate l'observation d'une fistule ombilicale au cours d'un cancer de l'estomac secondaire à un ulcère.

L'attention est dès lors attirée sur la dégénérescence cancéreuse de l'ulcère, et l'on voit surgir un grand nombre d'observations, surtout en Allemagne où un véritable engouement donne le jour à un nombre considérable de thèses inaugurales. Malheureusement la plupart des observations sont incomplètes, sans examens histologiques sérieux, sans description microscopique, quelquefois même sans autopsie. La valeur de ces thèses est des plus minime, les statistiques sont d'une invraisemblance rare. Nous signalerons les cas qui doivent être retenus.

A la seule Université de Kiel six thèses sont soutenues

sur ce sujet en quelques années : Petersen-Borstel (21), 1883, von Kohn (47), 1891, Gravenhorst (54), 1893, toutes trois sans documents importants ; Reimers (cité par Mathieu) (80) qui sur 50 cas de cancer en relève 11 avec certitude et 9 avec vraisemblance, soit 18 à 22 pour 100, consécutifs à l'ulcère ; Sonnichsen (48), 1892, qui dit avoir vu 22 cas d'ulcères cancérisés sur 156 cancers de l'estomac, soit 14 pour 100 ; Westphall (55), 1893, avec un cas dont l'examen histologique sera interprété plus tard contre sa propre interprétation par Duplant.

A Erlangen, Bade (61), 1894, rapporte quatre cas sans examen microscopique ; dans un cas une artère ulcérée avait donné une abondante hématémèse. Stæmpfle (76), 1897, cite l'observation d'un ulcère cancérisé avec abcès du foie.

A Iéna, Buttenberg (62), 1895, examine 178 observations de cancer de l'estomac, en trouve cliniquement 30 se rapportant à des ulcères cancérisés. Malheureusement il n'y a que 7 autopsies sans un seul examen microscopique.

A Berlin, les thèses de Kulke (37), 1889, et de Voigt (49), 1892, rapportent des cas nouveaux sans grand intérêt. A Wurtzbourg, Muller (57), 1894, relate une observation un peu incomplète, mais avec une théorie pathogénique intéressante, dérivée d'ailleurs de celle de Hauser, et Wortmann (74), 1897, examine une pièce trouvée à l'autopsie dont il donne une bonne description macroscopique et histologique.

A Greifswald, Maillefert (77), 1897, rapporte quatre cas bien observés et acceptés par Hauser (88).

A Munich, Du Mesnil de Rochemont (60), 1894, publie une observation de cancer voisin d'un ulcère et arrive à cette conclusion inattendue que le cancer doit être la première lésion en date et a favorisé l'apparition de l'ulcère, bien que l'acidité gastrique et surtout l'acide chlorhydrique aient beaucoup diminué.

Hæberlin (32), 1889, cite quatre cas assez bien observés.

Stoll (58), 1894, sur 90 ulcères examinés à Zurich en aurait vu mourir 4 de cancérisation. Eisenchitz (64), 1895, publie une observation peu démonstrative, de même que Plitek (75), 1897, Malkow (78), 1897, Putewski (90), 1898.

Un certain nombre d'observations cependant méritent une créance plus grande par leur description plus complète et par leur examen histologique plus détaillé. Nous les verrons dans un instant.

A côté de ces cas isolés paraissent quelques travaux d'ensemble, études d'anatomie et de physiologie pathologiques au premier rang desquels il faut mettre les publications de Rosenheim. En 1888 (28), étudiant l'état de la muqueuse de l'estomac dans un grand nombre de cancers, primitifs, il la trouve presque toujours atrophiée et il cite en opposition un cas de carcinome greffé sur un ulcère où la muqueuse était restée intacte. L'année suivante (34), après avoir attribué au processus inflammatoire de l'ulcère un rôle pathogénique prépondérant, il relève sur 50 cas de cancer quatre observations de carcinome secondaire où fut constatée la présence de l'acide chlorhydrique libre qui devient ainsi pour lui un signe de la plus grande

valeur. « Dans les cas de signes de cancer indiscutable, la persistance de l'acide chlorhydrique libre signifie *a priori* que le cancer s'est développé sur un ulcère. » — En 1890 (41), il publie quatre nouveaux cas et insiste encore sur la persistance de l'acide chlorhydrique libre et sur l'intégrité de la muqueuse de l'estomac.

En 1891 Kolmar (43), à propos du diagnostic entre le cancer et l'ulcère, recherche les cas antérieurs de carcinomes secondaires à l'ulcère et n'en réunit que 14 (alors que nous en trouvons à cette date une trentaine); il s'élève contre la tendance des auteurs allemands à voir partout l'ulcère cancérisé et il conclut que la transformation néoplasique est rare, puisqu'il n'en a pas vu un seul cas en vingt ans à la clinique de Tubingen, et qu'il « s'est toujours repenti lorsqu'il s'est laissé séduire par ce diagnostic, qu'au contraire, malgré la tumeur et la cachexie, il a pu souvent s'en tenir, avec preuve ultérieure de raison, au diagnostic d'ulcère simple ».

Cependant quelques bonnes observations sont à retenir de cette période; on s'attache à la recherche de l'acidité gastrique et de l'acide chlorhydrique libre, et la plupart des auteurs confirment les théories de Rosenheim. Nous notons d'abord le cas de Wætzoldt (31), 1889, où l'examen clinique très complet montre l'existence d'un ulcère à longue évolution suivi de sténose pylorique (femme de 43 ans malade depuis 28 ans). A ce moment existait encore une acidité de 3,7 pour 1000. Une gastro-entérostomie fut suivie de mort, et l'on constata la présence d'un ulcère de la petite courbure, prépylorique, avec dégénérescence des bords et lymphangite cancéreuse voisine;

— le cas de Biach (39), 1890, où un homme de 48 ans hyperchlorhydrique depuis longtemps, se cachectisa et mourut d'une perforation ; à l'autopsie, on constata une sténose du pylore avec ulcère perforé et dégénéré ; — le cas d'Eisenlohr (40), 1890, très complet, où un homme de 49 ans, avec signes d'ulcère depuis 9 ans, hyperchlorhydrie, grandes hématémèses avec périodes de rémissions après traitement, meurt cachectique avec des noyaux secondaires dans le foie. L'acide chlorhydrique libre fut constaté dix jours avant la mort, mais n'existait plus trois jours avant. L'autopsie montre la présence d'un énorme ulcère prépylorique à fond pancréatique dont le bord pylorique est cancérisé ; — le cas de R. Koch (53), 1893, où les signes d'ulcère, vomissements, douleurs, hyperchlorhydrie, grandes hématémèses aboutirent à la cachexie, avec absence d'acide chlorhydrique libre et grande quantité d'acide lactique ; on trouva un cancer greffé sur un ulcère ; — le cas de Kélynach (68), 1896, où un homme de 24 ans souffrant depuis 4 ans d'un ulcère typique meurt avec une volumineuse tumeur gastrique ; l'acide chlorhydrique libre persiste, et on trouve un ulcère prépylorique avec un cancer voisin « semblant développé » sur les bords.

En France quelques cas sont publiés. Nons avons vu l'observation typique de Hanot. Le fait de Tapret (44), 1891, quoique accepté par un certain nombre d'auteurs, nous paraît douteux et reste probalement un cancer hémorragique, ainsi que l'indique son titre ; de même pour celui de Debove (38), 1889.

A Lyon, Pignal (45), 1891, passe sa thèse sur ce

sujet; malheureusement ses observations, recueillies dans les services de Bouveret et de Lépine manquent de contrôle histologique.

Lyonnet (65), 1895, publie un cas d'ulcère cancérisé observé chez Lépine (de Lyon) et où l'acide chlorhydrique libre fut remplacé par l'acide lactique. — Pétouraud (66), 1895, dans sa thèse cite un cas opposé où la persistance de l'acide chlorhydrique fit faire à Bouveret le diagnostic d'ulcère cancérisé. Un autre cas identique de Bouveret également est rapporté par Alex (71), 1896. — Tournier (79), 1897, publie une observation de périgastrite antérieure suppurée au cours d'un cancer greffé sur un ulcère; et de l'examen des cas antérieurs il conclut que la périgastrite avec abcès ombilical est caractéristique du cancer greffé sur l'ulcère; c'est à l'ulcère et non au cancer qu'est due cette marche de l'inflammation.

Letulle (73), 1896, à propos d'une pièce ayant macroscopiquement l'aspect d'un ulcère chronique et dont l'examen microscopique montra la cancérisation insiste sur les difficultés du diagnostic anatomique entre les deux lésions. L'année suivante il rapporte deux cas (83) et (84) de cancers développés sur des ulcères simples du duodénum, montrant ainsi toute l'analogie des deux ulcères, duodénal et stomacal.

C'est alors, 1897, que paraît le travail de M. Mathieu (80) un des plus importants, avec trois faits complètement étudiés, et la clinique de M. Dieulafoy (85) avec deux cas nouveaux. Nous y reviendrons. M. Chaput (81) communique un cas où la pylorectomie pour sténose montra un ulcère ancien avec début d'épithélioma (Toupet).

En 1898 Duplant (91), dans sa thèse sur « la *prétendue* transformation de l'ulcère rond en cancer », s'efforce, sous l'inspiration de son maître M. Tripier, de réfuter les faits qu'il peut réunir sur ce sujet. Il est difficile, dit-il, en cas de cancer, de faire rétrospectivement d'après le dire des malades le diagnostic d'ulcère antérieur. D'autre part le néoplasme peut simuler l'ulcère en provoquant de l'hyperchlorhydrie, de l'hypersécrétion, et l'acide chlorhydrique libre peut persister quelquefois en excès. Il publie 8 observations d'ulcérations simulant l'ulcère de Cruveilhier : sur une partie de leurs bords existaient des lésions cancéreuses, mais ce sont, dit-il, ou des épithéliomas cylindriques, ou des adéno-cancers, ou des linites plastiques cancéreuses (?), et l'ulcération n'est due qu'à une thrombose des vaisseaux suivie de nécrose. Examinant les observations antérieures il les rejette toutes sans exception : s'il existe dans le fond et parfois sur les bords de ces prétendus ulcères transformés des zones complètement respectées par le néoplasme, c'est qu'on a mal cherché, car il a, lui, toujours trouvé dans ces régions des tubes néoplasiques. Il a cherché aussi s'il existait réellement, en dehors des ulcères ronds une zone de survascularisation favorable au développement du cancer, comme l'indique Hauser. Il a bien trouvé des dilatations veineuses ou capillaires, mais le sang y stagne, dit-il, et ne circule pas. Donc la présence des cellules épithéliomateuses malignes aux bords de l'ulcération, la présence de tubes cancéreux dans la zone de sclérose qui les limite, enfin l'oblitération des vaisseaux sont trois arguments en faveur de la préexistence du néoplasme et de son ulcération consécutive. Il

est impossible de comparer un ulcère gastrique à une cicatrice cutanée devenue cancéreuse : cette dernière ne permet la végétation néoplasique que si elle est enflammée, il s'agit de chéloïdes dont la circulation est très active ; au contraire l'ulcère rond, étant une lésion dont la cause primordiale est l'oblitération artérielle, présente des conditions circulatoires absolument différentes. Le cancer ne peut pas plus végéter sur les bords que la muqueuse gastrique n'a été capable de résister au processus nécrosant.

Nous aurons à réfuter les arguments de Duplant, mais nous pouvons dès à présent dire que si lui-même (Obse. I), si Bourget (59), 1894, Robin et Leredde (63), 1895, Bousquet (69), 1896, Chaix (89), 1898, Albu (104), 1901, Langlais (112), 1902 (ce dernier cas est d'ailleurs vraisemblablement un ulcère cancérisé) ont signalé des cas de cancer avec hyperchlorhydrie, ce ne sont là que des exceptions relevées justement à cause de la règle contraire. Du reste, aucun des cas contenus dans la thèse de Duplant n'est comparable à l'un de ceux qu'il réfute. Il n'a pas eu à étudier un seul cas dont la description macroscopique réponde franchement à l'ulcère cancérisé.

Dans ces dernières années, de nouvelles observations sont publiées par Leuk (93), 1899, qui dans deux cas a noté l'existence d'une gastrite parenchymateuse à type peptique très prononcée, — par Bouveret (100), 1901, par Combarel (105), 1901, par J. Boeckel (107), 1901, par Berrier (109), 1902, par Fuetterer (110), 1902, pour qui l'irritation par les aliments au contact de l'ulcère, surtout un ulcère prépylorique, joue un rôle pathogénique

important — enfin par Krokievicz (102), 1901, dont l'observation très détaillée est certainement la plus complète par la clinique et l'anatomie pathologique, de toutes celles qui ont été publiées jusqu'ici. C'était un homme de 34 ans qui, depuis 5 mois, présentait des renvois acides, des douleurs et des vomissements après les repas, avec hématémèses et mélæna; un séjour de 16 jours à l'hôpital où l'on constata une hyperacidité marquée, avec acide chlorhydrique libre abondant, amena une amélioration très prononcée. Le diagnostic était ulcère pylorique avec dilatation de l'estomac. Neuf semaines après le malade revient avec les mêmes symptômes ; on constate encore une hyperacidité très forte avec acide chlorhydrique libre. Après 10 jours de traitement il reprend son travail. Six semaines après il revient pour la troisième fois, avec les mêmes douleurs et de plus une faiblesse et une anémie très prononcées ; on trouve un estomac dilaté jusqu'à l'ombilic avec clapotage, sans tumeur gastrique. Les douleurs gastriques s'irradient à la colonne vertébrale, à la hanche droite et s'accompagnent de ballonnement du ventre et de sueurs profuses. Il y avait peu de vomissements. En trois semaines, l'anémie et la faiblesse progressèrent rapidement, une petite tumeur, comme un œuf de pigeon fut perçue dans les derniers jours. Des vomissements marc de café montrèrent vers la fin la présence d'acide lactique et l'absence d'acide chlorhydrique libre. Une hématémèse abondante fut suivie de coma et de mort en 24 heures. Dans les derniers temps le diagnostic d'ulcère cancérisé avait été porté. L'autopsie montra un carcinome greffé sur cicatrice d'ulcère prépylorique, avec sténose et dilata-

tion de l'estomac et dégénérescence néoplasique des ganglions.

Nous mentionnons seulement pour mémoire les très nombreux diagnostics de cancers secondaires à l'ulcère qu'on trouve dans la thèse d'U. Guinard (92), 1898, et dus presque exclusivement aux statistiques des chirurgiens allemands, et l'observation de Guillot (101), 1901.

Enfin nous avons gardé pour la fin de ce résumé historique les trois études les plus importantes, celles de Dieulafoy (85), 1897, Mathieu (80), 1897, et Hayem (106), 1901.

M. Dieulafoy, à propos d'un malade dont il rapporte l'observation détaillée et caractéristique, résume fort bien la clinique de l'ulcère dégénéré, il montre la succession des symptômes des deux maladies, la difficulté du diagnostic de la véritable lésion, et il rappelle quelques observations antérieures, dont une intéressante de Trousseau.

M. Mathieu publie trois observations très complètes au point de vue clinique et au point de vue anatomo-pathologique. Il insiste sur l'examen du chimisme gastrique, qui lui montra l'hyperchlorhydrie persistant après la cancérisation, avec l'hypochlorhydrie dans un cas vers la fin de la maladie, et sur la difficulté du diagnostic avec l'hyperchlorhydrie simple ou l'ulcère pylorique. L'examen histologique montre l'existence d'un épithélioma cylindrique né vraisemblablement dans la partie superficielle de la muqueuse, et de deux épithéliomas métatypiques nés dans la profondeur des tubes glandulaires. Cette étude histologique est cependant un peu incomplète, le fond de l'ulcération notamment ne semble pas avoir été examiné, ce qui a permis à Duplant dans sa thèse citée plus haut, de

réfuter ces trois cas : l'un, dit-il, n'est pas du cancer, mais de l'adénome, les deux autres sont des cancers ulcérés.

Ce reproche ne peut pas être adressé aux quatre observations que M. Hayem a publiées depuis la thèse de Duplant. Les symptômes et l'anatomie pathologique sont étudiés de la façon la plus complète. « M. Duplant se montre d'une sévérité exagérée (pour les observations publiées jusqu'alors) ; il aurait dû se borner à dire que des documents nouveaux seraient nécessaires pour établir leur valeur. » Un des cas de M. Hayem surtout est exceptionnellement favorable pour trancher le différent. L'ulcère est manifeste, à l'œil nu comme au microscope, et « il a fallu un examen histologique sur une pièce parfaitement fixée pour qu'on pût reconnaître quelques parties cancéreuses encore au début et strictement limitées à la muqueuse en apparence non modifiée. » Le fond était absolument indemne. Les trois autres cas ne sont pas douteux non plus, quoique moins probants de par leur examen histologique, pour un contradicteur. Au point de vue clinique, M. Hayem examine en détail la phase ulcéreuse, variable dans ses symptômes comme dans l'ulcère lui-même, et la phase cancéreuse, caractérisée par une aggravation des symptômes gastriques et l'apparition des phénomènes généraux, surtout l'anémie. Enfin il insiste sur la gravité exceptionnelle de l'*ulcéro-cancer prépylorique*, dénomination qu'il propose pour cette lésion spéciale, hybride, à siège presque constant au-devant du pylore.

L'étude de M. Hayem est le travail le plus complet de la question de l'ulcère dégénéré, y compris les thèses allemandes, si nombreuses, mais si douteuses et les autres

travaux français, peu nombreux, il est vrai, mais beaucoup moins exagérés.

Citons enfin l'observation toute récente de Hartmann et Lecène (113), 1903, intéressante parce qu'une gastro-entérostomie n'a pas empêché une perforation de se produire 8 jours après, dans une partie non cancéreuse de l'ulcère.

*
* *

L'histoire du *polyodénome brunnérien* est fort courte. Décrit pour la première fois en 1895 par M. Hayem (67), qui lui donne ce nom (un cas avec ulcération double dont une perforante, mais sans cancérisation), il est étudié de nouveau par le même auteur en 1897 (82) à propos d'un second cas, avec dégénérescence cancéreuse. M. Soupault (94) en 1899 et MM. Socca et Bensaude (98) en 1901 en décrivent chacun un cas. Nous renvoyons au chapitre « *Anatomie pathologique* » pour leur description. Notre cas est donc le cinquième.

II

OBSERVATIONS

Observation I

Ulcère de l'estomac. — Cachexie, mort par hématémèse. Dégénérescence cancéreuse d'un ulcère prépylorique.

Tréb..., Michel, âgé de 61 ans, concierge.

Entré le 8 février 1901, hôpital Broussais, salle Delpech, n° 5.

Antécédents personnels. — N'a jamais été malade. Aucun antécédent gastrique.

Maladie actuelle. — A commencé à souffrir, il y a un an, de troubles gastriques caractérisés surtout par des phénomènes douloureux. La douleur apparaissait à ce moment vers 2 ou 3 heures de l'après-midi, durait longtemps, souvent même jusqu'au repas suivant. Elle existait également à jeun, mais avec une intensité beaucoup moindre.

Cette douleur s'irradiait dans le dos, vers la partie inférieure de la colonne vertébrale, et assez fréquemment dans tout l'abdomen.

Au bout d'un mois apparurent des vomissements alimentaires survenant à peu près en même temps que les douleurs, c'est-à-dire 2 ou 3 heures après les repas. Un soulagement s'ensuivait immédiatement. Dans ces vomissements, à plusieurs reprises le malade a constaté des aliments ingérés 2 ou 3 jours auparavant. Il n'y avait pas d'odeur spéciale, pas de fétidité.

Pas de vomissements liquides à jeun le matin.

Pas d'hématémèses.

Pas de régurgitations acides, mais des renvois gazeux fréquents et abondants.

Pas d'autres troubles intestinaux qu'une constipation fréquente ; pas de mélæna.

Les mêmes symptômes se montraient parfois la nuit, après le repas du soir, mais avec beaucoup moins d'intensité.

Ces symptômes vont en s'aggravant et depuis deux mois, sur le conseil d'un médecin, le malade s'est mis au régime lacté qui a un peu amélioré son état gastrique.

État actuel. — Le malade est considérablement amaigri. Il est d'une pâleur extrême. Ses muqueuses sont complètement décolorées. Les membres inférieurs sont œdématiés.

La langue est rose et humide.

L'abdomen est ballonné ; la région épigastrique, surtout la région sous-xyphoïdienne, est très douloureuse à la palpation, sans qu'on puisse localiser une douleur maxima. Il n'y a pas d'hyperesthésie cutanée. On ne perçoit ni tumeur, ni empâtement.

Il n'y a pas de clapotage, quoique le malade ait, trois heures avant l'examen, ingéré 300 centimètres cubes de bouillon.

Le foie est normal : au cœur il y a une légère arythmie, avec exagération du second temps aortique.

Il n'y a pas trace d'adénopathie inguinale ou sous-claviculaire.

Le 15 *mars.* — Le malade a continué à maigrir depuis son entrée à l'hôpital. Du 8 février au 8 mars il a perdu 4 kilogrammes (51 à 47 kilogrammes). Bien que l'appétit soit relativement conservé, il n'a pu ingérer qu'un litre et demi de lait par jour, et n'a pu supporter les lavements alimentaires.

Depuis une quinzaine de jours il a une diarrhée presque continuelle.

La température oscille, irrégulière entre 36 et 37°.

Le 16 *mars,* mort d'une hématémèse foudroyante.

Autopsie le 17 *mars.* — A l'ouverture du corps, l'estomac,

très augmenté de volume, soulève le foie ; on constate, dans la région pylorique, une plaque d'induration des parois, ayant la consistance du cartilage et s'étendant assez loin sur la face antérieure et sur la face postérieure. A l'incision, l'estomac est rempli de sang coagulé (un litre environ). Au niveau de la petite courbure, très au voisinage du pylore existe une énorme ulcération, arrondie, de 12 centimètres de diamètre, s'étendant sur la face antérieure et la face postérieure. Cette ulcération est circonscrite dans toute sa périphérie par un bord saillant d'un centimètre environ de hauteur qui la sépare de la muqueuse voisine paraissant saine.

Ce bord est de consistance dure, lardacée par place et d'apparence cancéreuse.

Le fond est uni, non végétant, formé par du tissu fibreux et du tissu musculaire. Sur ce fond, près de l'extrémité gauche, se voit un petit caillot sanguin noirâtre oblitérant une artère ulcérée par où s'est faite la gastrorragie.

La valvule pylorique est respectée par l'ulcération, mais le bourrelet qui la limite et l'épaississement diffus de la muqueuse de toute la région rétrécissent notablement l'orifice.

Au niveau de la petite courbure existent quelques ganglions petits et durs.

Rien au foie, au cœur. Les reins sont un peu petits, mais semblent normaux.

Examen histologique. — Des coupes ont été pratiquées à la périphérie de l'ulcération, au niveau du bourrelet qui en formait le bord. Ces coupes comprennent une partie du fond, le bourrelet et la portion voisine des parois gastriques.

On constate tout d'abord que le bourrelet est constitué en majeure partie par la muqueuse très notablement épaissie.

Cette muqueuse est le siège d'une légère gastrite interstitielle et dans sa partie profonde les culs-de-sac ont proliféré et se transforment progressivement en alvéoles épithéliomateux. Quelques-uns de ceux-ci restent situés dans la partie profonde de la muqueuse ; d'autres détruisent la muscularis mucosæ et vont

s'infiltrer dans les parties sous-jacentes. Ces alvéoles cancéreux sont de petit volume, constitués par du tissu conjonctif à fibrilles minces ; ils sont remplis de cellules de forme variable, de dimensions diverses, les unes petites, les autres plus volumineuses ; ces cellules possèdent un ou plusieurs noyaux, se colorant assez fortement et présentant des granulations chromatiques dans leur intérieur. Le corps cellulaire reste incolore, légèrement gonflé, comme tuméfié et dans les alvéoles anciens a subi, en un mot, la dégénérescence colloïde.

Quant au fond de l'ulcération, il est constitué d'une part par de volumineux tractus fibreux, probablement tractus épiploïques, et d'autre part par des noyaux cancéreux présentant les caractères de l'épithélioma métatypique alvéolaire avec dégénérescence colloïde.

Il est difficile dans le cas présent de dire si le fond de l'ulcération a été secondairement envahi ou s'il ne constitue que le reliquat d'une tumeur ulcérée, Toutefois l'étendue de l'ulcération, l'aspect du bord saillant taillé à pic, l'ulcération d'une artère volumineuse nettement sectionnée, sont déjà en faveur de l'existence d'un ulcère simple. D'autre part les lésions cancéreuses beaucoup plus accentuées sur les bords, et l'état scléreux du fond, plaident contre l'hypothèse d'un cancer primitif ulcéré, hypothèse qui ne sera plus soutenable après l'examen des observations suivantes, beaucoup plus probantes.

Observation II

Ulcère de l'estomac cliniquement récent. — Douleurs violentes. — Mort par anémie progressive. — Dégénérescence cancéreuse d'un ulcère prépylorique.

Sta..., âgé de 42 ans, peintre.

Entré le 18 décembre 1901, hôpital Broussais, salle Delpech, n° 2.

Antécédents personnels. — Pas de maladie antérieure, léger liséré saturnin ; pas de coliques de plomb ni de paralysie saturnine. Pas de passé gastrique.

Maladie actuelle. — Depuis trois mois le malade souffre de l'estomac ; il eut d'abord des douleurs survenant à jeun et calmées par l'ingestion des aliments; puis apparurent des vomissements alimentaires se produisant environ trois heures après les repas et succédant à des digestions pénibles au début, puis de plus en plus douloureuses. Ces vomissements amenaient une sédation notable de la douleur.

En même temps survenaient du ballonnement du ventre et des renvois acides.

L'intolérance de l'estomac devient de plus en plus marquée et depuis le mois d'octobre les vomissements qui n'avaient autrefois lieu que deux ou trois fois par semaine se montrent beaucoup plus fréquents. Enfin depuis quinze jours le malade ne peut plus conserver les aliments solides et il dut s'aliter.

Après quelques jours de constipation absolue il fut pris brusquement de douleurs dans le ventre, localisées à la région épigastrique et autour de l'ombilic. Les vomissements redoublèrent ; après une purge s'établit une diarrhée noirâtre qui persiste.

A son entrée à l'hôpital on constate que la figure est pâle et décolorée, que les traits sont tirés ; il existe aux gencives un léger liséré bleuâtre ; les téguments sont décolorés, l'amaigrissement est assez prononcé.

Le ventre est creusé en bateau, les muscles de l'abdomen sont contractés. La palpation est très douloureuse, surtout au niveau de l'estomac, entre l'appendice xyphoïde, les côtes et l'ombilic. La peau elle-même est le siège d'une hyperesthésie marquée ; l'estomac ne paraît pas dilaté, il n'y a pas de clapotage et l'on ne sent pas de tumeur.

Le malade se couche en chien de fusil, en proie à de vives

douleurs : ces douleurs sont transfixantes, partant de l'épigastre et s'irradiant dans la région dorsale, au niveau de la dixième dorsale qui est très sensible à la pression.

Tout l'abdomen est douloureux.

La langue est sale, l'haleine fétide.

Le malade rejette un liquide coloré par de la bile et légèrement teinté de sang.

La diarrhée noirâtre persiste ; il y a plusieurs évacuations par jour, on y trouve du sang mal digéré.

Le foie est petit, rétracté.

Il n'y a ni albumine ni sucre dans les urines.

Rien à signaler au cœur, aux poumons.

Le 20 *décembre*. — Le lait a été jusqu'ici bien supporté, en petite quantité cependant. La diarrhée noirâtre, grumeleuse persiste, très abondante.

On met le malade pendant deux jours à l'eau bouillie exclusive et on lui donne des lavements alimentaires.

Les douleurs d'estomac sont assez bien calmées par l'ingestion d'une poudre de bismuth, jusquiame et belladone.

Le malade s'affaiblit.

Le 22 *décembre*. — Même état ; les douleurs s'atténuent.

Le 26 *décembre*. — Diarrhée continuelle, noire avec grumeaux, que le malade ne peut souvent plus retenir ; on essaye de nouveau la diète hydrique, avec lavements alimentaires.

Le 28 *décembre*. — Même état ; les muscles abdominaux sont moins contracturés. Pas de tumeur gastrique perceptible. Affaiblissement progressif.

Le 15 *janvier*. — Le malade est absolument exsangue. Diarrhée nettement sanguinolente, abondante et sans rémission ; incontinence des matières, puis des urines. Injections de sérum.

Le 18 *janvier*. — Même état. Anémie extrême.

Le 19 *janvier*. — Mort dans un état comateux.

Autopsie. — A l'ouverture du corps on constate un état de pâleur et d'anémie de tous les viscères.

L'estomac est très distendu et le grand cul-de-sac descend au-

dessous de la ligne bi-costale. Au palper on sent, au niveau de la région pylorique, à cheval sur la petite courbure, une induration de consistance cartilagineuse. Le long de la petite courbure et le long du bord supérieur du pancréas existe une pléiade de petits ganglions durs. isolés les uns des autres.

En enlevant l'estomac il se produit, au niveau de la plaque cartilagineuse une petite déchirure provenant de la rupture des adhérences de cette masse avec les parties voisines.

A l'ouverture de l'estomac, qui est encore rempli de liquide contenant des parcelles de poudre de bismuth, on constate que l'induration est constituée par un ulcère de petites dimensions, mais dont les bords sont calleux et très épaissis. L'ulcère lui-même a environ 2 centimètres de diamètre ; il est limité par des bords taillés à pic et qui surplombent le fond de 6 à 7 millimètres.

Les parties voisines de l'estomac sont indurées, surtout le pourtour de l'ulcère à environ 2 centimètres ou 2 centimètres et demi du rebord de celui-ci ; cette induration s'étend du côté pylorique jusqu'à 8 millimètres de cet orifice.

Le fond de l'ulcération est de coloration blanchâtre, lisse et dur. Tout le pourtour présente cette coloration et cette dureté.

Le foie est petit, gras, luisant, décoloré, sans noyaux cancéreux. Reins petits et décolorés.

Les autres organes, sauf l'anémie, ne présentent rien de particulier.

Examen histologique. — Sur une coupe comprenant à la fois le fond de l'ulcère, le bord et les parties voisines, on constate les particularités suivantes :

Le *fond* est constitué par d'épais tractus fibreux au niveau desquels on trouve un ou deux vaisseaux, en particulier un, plus volumineux qui est le siège d'une endartérite manifeste à côté d'un autre entièrement oblitéré par un caillot organisé. A côté de ce dernier on voit un tronc nerveux avec sclérose périfasciculaire.

Le *bord* de l'ulcère est formé, dans la profondeur, par des

débris de la musculaire et par de gros trousseaux fibreux, par la sous-muqueuse extrêmement épaissie, constituée surtout par du tissu fibreux au milieu duquel on retrouve, au voisinage immédiat de l'ulcération, quelques petits alvéoles cancéreux. Quant à la muqueuse, elle a complètement disparu au niveau du rebord de l'ulcère et est remplacée par du tissu néoplasique représenté par du tissu fibreux et par des cellules cancéreuses de petit volume, la plupart arrondies ou allongées constituant une forme d'épithélioma métatypique diffus. En divers endroits on retrouve encore quelques tubes glandulaires atrophiés avec leurs cellules à peu près normales.

En s'éloignant du rebord de l'ulcère, pour étudier la muqueuse à une certaine distance, on constate tout d'abord qu'elle est le siège d'une gastrite interstitielle extrêmement accusée ; un grand nombre de glandes sont comme étouffées par de nombreuses cellules inflammatoires qui se sont développées entre les tubes glandulaires ; mais nulle part on ne trouve de tubes en voie de transformation néoplasique, et partout la musculaire de la muqueuse est respectée. Quant aux cellules glandulaires, un certain nombre a subi la dégénérescence muqueuse, mais on retrouve encore très nettement une assez grande quantité de cellules de bordure reconnaissables à leur forme, leur volume et leur protoplasma coloré.

Un des ganglions de la petite courbure examiné histologiquement présente en différents points des îlots épithéliomateux constitués par des cellules un peu plus volumineuses que celles de la tumeur primitive.

En résumé, il s'agit ici d'un ulcère ancien, à bords calleux que rien ne supposait, macroscopiquement, de supposer cancéreux, mais dont certains points assez limités étaient cancérisés. La dégénérescence cancéreuse était par place localisée à une toute petite portion de la muqueuse et de la sous-muqueuse. Le fond était respecté. D'autre

part, l'ulcération présentait, aussi bien au microscope qu'à l'œil nu, les caractères de l'ulcère rond ancien : le fond fibreux avec ses vaisseaux oblitérés, la constitution des bords, l'état scléreux de la sous-muqueuse, la gastrite interstitielle voisine, avec gastrite mixte plus éloignée. Seul le rebord présentait, en certains points, la dégénérescence épithéliomateuse.

Observation III

Ulcère ancien. — Reprise des troubles gastriques. — Signes de néoplasme hépatique. — Mort par perforation. — Dégénérescence cancéreuse d'un ulcère prépylorique.

Per..., Charles, âgé de 78 ans.

Entré le 4 mars à l'hôpital Broussais, salle Delpech, n° 11.

A. P. — Il y a environ 20 ans le malade a souffert d'une affection de l'estomac qui se traduisait par des douleurs et des vomissements très acides survenant peu de temps après les repas. Après une durée inconnue, la maladie avait disparu.

Est ordinairement constipé, souffre souvent de maux de tête.

Maladie actuelle. — Il y a environ 1 mois la constipation devint plus marquée et des vomissements alimentaires apparurent. Depuis 15 jours les jambes enflèrent progressivement et le ventre augmenta de volume.

A son entrée, le malade, assez affaibli, est pâle, le teint est jaunâtre, mat ; il est relativement peu amaigri. Un œdème mou prononcé des jambes, des cuisses, du scrotum, remonte jusqu'à l'ombilic environ. Il y a une notable quantité d'ascite libre dans l'abdomen, avec un tympanisme marqué.

Le foie est gros ; il remonte jusqu'au quatrième espace intercostal et déborde sensiblement les fausses côtes ; il mesure sur la ligne médiane 18 centimètres, sur la ligne mamelonnaire 20 cen-

timètres, et sur la ligne axillaire 20 centimètres. Il paraît lisse et régulier.

La rate est normale.

L'estomac ne semble pas dilaté ; il n'y a pas de clapotage ; mais le tympanisme gêne la palpation profonde qui ne provoque aucune sensibilité et ne révèle aucune tumeur.

Le cœur est normal ; il y a dans les poumons quelques râles de bronchite.

Les urines ne contiennent ni albumine ni sucre, mais beaucoup d'indican.

Le malade ne souffre pas, il se plaint seulement de la faiblesse et d'une pesanteur dans l'hypocondre droit. A part sa constipation il n'a eu ces jours derniers aucun trouble digestif.

La température à 38°,4 le jour de son entrée tombe dès le lendemain à 37 et reste par la suite normale.

On porte le diagnostic de néoplasme hépatique probablement secondaire à un carcinome de l'estomac.

Le malade, après une purgation, est mis au régime lacté.

Le 10 *mars*, les troubles digestifs ne sont pas réapparus. L'œdème a diminué, mais persiste encore notablement. Les urines qui étaient du volume d'un litre à l'entrée sont maintenant à 2 litres. Une analyse à ce jour donne pour un volume de 2 100 grammes dans les 24 heures : couleur jaune orangé, aspect trouble, odeur normale, réaction acide, densité 1021. — Sucre, albumine et indican, néant (ce dernier était abondant à l'entrée). Pigments biliaires, néant ; urobiline, petite quantité. Urée $10^{gr},84$ par litre, $22^{gr},76$ par 24 heures ; acide urique $0^{gr},292$ par litre, $0^{gr},613$ par 24 heures.

L'état général est stationnaire, affaiblissement toujours très marqué.

Le 13 *mars*, teinte subictérique.

Le 14 *mars*, subictère plus prononcé, pigments biliaires dans les urines. Le ventre est moins ballonné. On ne perçoit aucune tumeur gastrique ou hépatique. L'œdème et l'ascite persistent. Pas de douleurs, pas de troubles digestifs.

Le 18 *mars,* diarrhée, affaiblissement progressif.

Le 22 *mars,* le malade est pris subitement dans l'après-midi d'une douleur extrêmement vive dans la région sternale. Pas de vomissements, légère sensibilité épigastrique, la température qui était le matin de 36°,7 est le soir de 37°,2.

Cette douleur persiste, sans vomissements ni troubles digestifs, sans fièvre (38°-37°,6), (urines 600 et 400 grammes) jusqu'à la mort qui arrive dans la nuit du 23 au 24.

Autopsie. — A l'ouverture de l'abdomen, il s'écoule une certaine quantité d'ascite. On constate que le foie est considérablement augmenté de volume et rempli d'un très grand nombre de noyaux cancéreux de volume variable, les plus gros atteignant le volume d'une orange.

En soulevant le foie on constate qu'il existe sur la face antérieure de l'estomac, au niveau de la petite courbure, dans le voisinage immédiat de l'anneau pylorique, une perforation taillée à l'emporte-pièce ayant environ 5 millimètres de diamètre.

Lorsqu'on ouvre l'estomac en suivant la grande courbure on trouve, à 2 centimètres et demi de l'orifice pylorique qui est très sensiblement rétréci, une vaste ulcération située à cheval sur la petite courbure, empiétant néanmoins beaucoup plus sur la face postérieure que sur la face antérieure. Son plus grand diamètre, antéro-postérieur, mesure 7 centimètres, le plus court, de droite à gauche, 3 centimètres et demi.

La plus grande partie du fond de l'ulcère, celle qui correspond à la face postérieure de l'estomac, est constituée en bas par la troisième portion du duodénum, et plus haut par le corps du pancréas ; la perforation se trouve placée un peu au-dessus du bord supérieur de ce viscère.

Les bords de l'ulcère ont une consistance très dure, presque cartilagineuse. Ils sont constitués dans leur partie profonde par la tunique musculaire de l'estomac considérablement épaissie, par la sous-muqueuse qui est également très augmentée de volume et enfin par la muqueuse proprement dite qui vient former un bourrelet surplombant le fond de l'ulcère.

L'épaississement de la muqueuse se continue dans toute la région qui avoisine l'ulcère et en particulier jusqu'au niveau de l'orifice pylorique dont les dimensions sont si restreintes qu'on y introduit guère qu'un porte-plume ordinaire. Il en est de même de la musculeuse qui, non seulement au niveau de l'antre pylorique, mais sur toute la petite tubérosité, et jusque même dans le voisinage de la grosse tubérosité est considérablement épaissie, au point d'atteindre environ 4 millimètres et demi.

La tunique séreuse est également très épaissie, blanchâtre et d'apparence un peu nacrée (voir fig. 1).

Examen histologique.— Des coupes ont été faites à la périphérie de l'ulcère au niveau de la face postérieure de l'estomac et au niveau du bord stomacal de l'ulcération. Ces coupes comprennent une partie du fond et le rebord saillant de l'ulcère.

Ce rebord surplombe le fond d'environ 6 millimètres et demi ; il est constitué par la muqueuse et par la sous-muqueuse épaissie et sclérosée. A la partie profonde de ce rebord on retrouve la couche musculaire considérablement épaissie également.

Le fond est constitué exclusivement par des travées de tissu fibreux et des cellules plates de tissu conjonctif en assez grand nombre en même temps que par des lobules de tissu cellulo-adipeux. Il n'y a pas trace de cancer ; la partie la plus superficielle prend mal les couleurs et est partiellement nécrosée.

Le rebord de l'ulcère est, ainsi que nous l'avons dit, presque exclusivement constitué par la sous-muqueuse. Celle-ci est épaissie, constituée par du tissu fibreux dense et en même temps dans la partie qui avoisine l'ulcération par du tissu néoplasique formé par des alvéoles assez réguliers dont les parois sont très épaisses, et remplis de cellules polymorphes dont le protoplasma et le noyau généralement unique sont assez fortement colorés.

La muqueuse, au niveau même de l'ulcération, est presque entièrement détruite et ses vestiges sont le siège d'une infiltration diffuse de cellules embryonnaires. A une faible distance du rebord, on retrouve la muqueuse sensiblement épaissie et presque exclusivement constituée par des tubes glandulaires remplis de

cellules dont les unes rappellent vaguement les cellules peptiques, et dont les autres plus volumineuses avec un ou deux noyaux représentent des éléments néoplasiques en voie de formation.

Ces lésions sont surtout accusées dans la partie la plus profonde de la muqueuse, où on retrouve déjà des tubes constitués exclusivement par des cellules cancéreuses. Celles-ci ont une forme polyédrique avec un, parfois deux noyaux. La plupart sont d'égal volume.

En certains endroits, surtout dans la partie la plus voisine de l'ulcération, ces tubes ont perforé la musculaire de la muqueuse et envahi la sous-muqueuse où ils se transforment peu à peu par le fait de la réaction des tissus voisins en alvéoles avec un épais stroma.

Notons qu'à environ 22 millimètres du rebord, le néoplasme reste encore exclusivement cantonné dans la partie profonde de la muqueuse.

Des fragments de muqueuse pris à une certaine distance de la lésion montrent un léger degré de gastrite interstitielle et surtout une gastrite parenchymateuse constituée par une multiplication des tubes glandulaires qui contiennent de nombreuses cellules bordantes.

Il s'agit donc d'un ulcère ancien, à bords calleux, avec dégénérescence cancéreuse (épythélioma métatypique à forme alvéolaire). Il semble évident que le néoplasme a débuté par les parties profondes de la muqueuse, et a progressivement envahi les parties sous-jacentes, atteignant seulement la portion voisine de la sous-muqueuse très épaissie et sclérosée et respectant entièrement le fond de l'ulcère. Notons aussi l'importance des noyaux secondaires hépatiques pour une lésion primitive en somme peu avancée.

Observation IV

Ulcère cliniquement récent. — Douleurs violentes. — Hyperchlorhydrie. — Mort par anémie progressive. — Ulcère brunnérien avec dégénérescence cancéreuse.

H..., âgé de 35 ans.

Entré le 17 mars 1902, hôpital Broussais, salle Delpech, nº 7.

Antécédents personnels. — Pas de malaises antérieurs. Jamais de troubles dyspeptiques.

Maladie actuelle. — Depuis 18 mois H... souffre de troubles digestifs d'une facon ininterrompue ; ces troubles sont caractérisés surtout par des douleurs survenant d'une façon presque continue, mais s'exagérant généralement après l'ingestion des aliments, et se calmant un peu cinq à six heures après les repas. Il y a peu de douleurs à jeun. Ces douleurs se localisent dans la région épigastrique, à droite de la ligne médiane et s'irradient avec une très grande intensité en arrière, dans la région dorsale. Le malade n'a presque jamais vomi ; ce n'est que très exceptionnellement qu'il a rendu parfois une certaine quantité d'aliments ; jamais d'hématémèses ; mais il aurait eu, d'après ce qu'il raconte, à plusieurs reprises des selles noirâtres (mélæna ?).

Dès le début de sa maladie les douleurs ont été si vives qu'il a consulté, à Marseille où il se trouvait alors, un médecin qui lui fit faire quelques lavages d'estomac et l'a depuis 8 mois environ maintenu au régime lacté.

Les douleurs ont néanmoins persisté avec la même intensité ; elles sont continues, mais s'exagèrent surtout vers la fin de la journée, entre cinq et six heures du soir, sous formes de crises si violentes, si pénibles, qu'elles arrachent des cris au malade.

A son entrée à l'hôpital, on constate que celui-ci est extrêmement émacié ; de crainte de souffrir, il prend à peine un peu de lait et n'a du reste aucun appétit. Son teint est blafard, sa phy-

sionomie souffreteuse. La langue est rose et humide. La constipation est opiniâtre.

L'examen de l'abdomen ne révèle rien de bien spécial ; le ventre est creusé en bateau, et l'estomac ne paraît pas dilaté, il n'y a pas de clapotage ; à la palpation toute la région épigastrique est extrêmement douloureuse, surtout sous le lobe droit du foie, où l'on sent une rénitence profonde. — En arrière, au niveau de la partie externe de la 2e vertèbre lombaire à droite, on peut par une pression un peu forte réveiller une douleur assez vive qui répond à la région épigastrique.

Depuis la veille le malade a eu à diverses reprises des vomissements peu abondants d'un liquide légèrement hémorragique, dont l'examen a donné les résultats suivants :

Acidité totale.	3,30.
HCl.	1,41.
Chlore combiné.	1,89.

Le lendemain et les jours suivants, les vomissements ne se reproduisent plus, mais les douleurs persistent, aussi tenaces, et la morphine seule peut les calmer. L'inappétence est absolue.

L'état gastrique reste sensiblement le même ; et de plus en plus le malade s'affaiblit, s'anémie.

Il meurt le 17 avril, un mois après son entrée à l'hôpital.

Pendant les derniers jours, il a eu, une fois, un petit vomissement de pus, ce qui avait fait faire le diagnostic d'abcès périgastrique ouvert dans l'estomac. Enfin on sentait très nettement au-devant de la colonne vertébrale et adhérente à elle une masse très dure, du volume d'une orange, semblant formée de petites masses arrondies et très douloureuses à la pression. Il s'agissait très évidemment d'une masse ganglionnaire.

Autopsie. — A l'ouverture de l'estomac, on constate dans le voisinage immédiat de l'orifice pylorique, exactement au-dessous de la petite courbure, sur la face postérieure, l'existence d'une grande ulcération dont les dimensions sont, dans le sens transversal, c'est-à-dire de droite à gauche, de 5 centimètres et

demi et dans le sens antéro-postérieur de 6 centimètres et demi.

Le *fond* de cette ulcération est constitué par la tête du pancréas qui apparaît sous la forme d'une masse mamelonnée et dure, sclérosée.

Les *bords* sont constitués directement par la muqueuse de l'estomac qui forme sur tout le pourtour de l'ulcère une sorte de collerette de 7 à 8 millimètres de haut qui surplombe le fond. Cette collerette est un peu épaissie, comme goudronnée et légèrement repliée vers le fond de l'ulcère. Dans le voisinage du pylore cette collerette est beaucoup plus épaisse et forme un véritable bourrelet (planche II, fig. 4) qui a 7 à 8 millimètres de diamètre et qui s'étend en dehors de l'ulcère jusqu'au niveau de l'anneau pylorique qui est sensiblement rétréci. La muqueuse au voisinage de l'ulcère, surtout du côté du pylore reste épaissie dans une étendue de 2 centimètres et demi environ et mesure 1 millimètre à 1 millimètre et demi d'épaisseur; elle présente un aspect chagriné, parsemé de petits pertuis qui lui donnent par place un aspect de peau d'orange et par place un aspect papillaire, tranchant avec le reste de la muqueuse stomacale qui garde son apparence normale.

Au niveau de la partie latérale externe droite du fond de l'ulcère, il existe un pertuis large de quelques millimètres qui conduit dans un abcès développé dans la tête du pancréas, abcès qui s'était ouvert pendant la vie dans l'estomac et avait donné lieu à une petite vomique.

Le long de la petite courbure existent un certain nombre de petits ganglions durs, blanchâtres, laissant suinter un liquide lactescent à la coupe. Au pourtour du tronc cœliaque auquel elle est adhérente se trouve une masse ganglionnaire du volume d'une grosse noix. Cette masse adhère en même temps au plexus cœliaque dont il est très difficile de la dissocier. Elle représente la petite tumeur que l'on avait constatée au niveau de la région épigastrique médiane pendant les derniers temps de la vie où le malade était extrêmement amaigri.

Dans le foie on trouve une énorme masse cancéreuse du

volume d'une très grosse orange et disséminée dans le parenchyme hépatique, de nombreux petits noyaux de nature identique et de volume variant d'une lentille à une noisette.

Rien à signaler dans les autres viscères.

Examen histologique. — Des coupes ont été pratiquées sur le pourtour de l'ulcère comprenant ainsi une partie du fond de l'ulcération, le bourrelet qui la limite et la surplombe, et enfin la partie voisine de la paroi gastrique qui vient se perdre dans ce bourrelet.

Le *rebord* qui délimite l'ulcère apparaît à l'œil nu comme constitué par la muqueuse épaissie et décollée. Le dessin que nous avons fait reproduire (planche II, fig. 5) donne une assez juste idée qu'ont les uns avec les autres les divers éléments de la coupe. Celle-ci a été faite tout près de l'orifice pylorique, au voisinage de la petite courbure.

Tout d'abord on constate que le bourrelet surplombant l'ulcère et en constituant le bord décollé est formé par du tissu néoplasique (*c*) ; il existe là des alvéoles volumineux, limités par du tissu conjonctif adulte peu vasculaire, et remplis de cellules dont les plus centrales sont en voie de dégénérescence et ne se colorent que très imparfaitement ; celles de la périphérie sont les unes vaguement cylindriques, les autres, en plus grand nombre, de forme variable, le plus souvent arrondies ou allongées ; elles ont un protoplasma peu coloré, quelquefois vitreux, et un ou deux noyaux volumineux et colorés d'une façon intense. Il s'agit là d'un épithélioma métatypique alvéolaire.

Le *fond* de l'ulcère est constitué par de gros tractus fibreux des lobules pancréatiques et des noyaux cancéreux analogues à ceux du bourrelet.

Plus instructives sont les lésions que l'on constate dans la paroi stomacale qui vient se perdre pour ainsi dire dans cette masse néoplasique. Là on voit, en allant du dedans au dehors que la muqueuse est constituée par des glandes tout à fait analogues aux glandes de Brunner, dont les unes sont détruites et les autres présentent des lésions adénomateuses ou de dégénéres-

cence cancéreuse. Leur tissu de soutènement est épaissi, proliféré et forme comme de véritables villosités ; à côté de tubes glandulaires normaux, on en trouve d'autres qui sont kystiques ou encore — et ces détails sont d'une parfaite netteté (planche III, fig. 6 et 7) — qui au lieu de posséder un épithélium clair, à noyau basal, sont déjà remplies de cellules en transformation cancéreuse, cellules de forme cylindrique, très colorées et qui, proliférées, remplissent le cul-de-sac glandulaire. A côté de ces glandes, on voit de véritables tubes carcinomateux.

Au-dessous de la musculaire de la muqueuse se voit une nouvelle couche de glandes brunnériennes, celles-ci se continuant avec la couche glandulaire de la muqueuse par de véritables solutions de continuité de la muscularis mucosæ. De même que la couche superficielle, cette couche profonde présente en certains points des lésions adénomateuses et cancéreuses.

Enfin au-dessous on voit les deux couches de la tunique musculaire, intactes, mais épaissies.

Si on cherche à se rendre compte de ce que devient la paroi gastrique au niveau du bourrelet de l'ulcère, on voit que la partie superficielle de la muqueuse est ulcérée, nécrosée ; au-dessous les autres tuniques s'épanouissent, se dissocient pour ainsi dire, presque tout près de son bord libre. On retrouve là encore dans la profondeur des tubes brunnériens dissociés : les uns sont en état de cancérisation, les autres presque sains à côté de véritables noyaux néoplasiques dont il n'est plus possible de reconnaître l'origine.

Des examens de diverses parties de la muqueuse stomacale *avoisinant l'ulcère* nous ont montré que les lésions adénomateuses brunnériennes s'étendaient du côté pylorique à environ 2 centimètres du bord de l'ulcère, répondant ainsi à l'épaississement en placard constaté à l'œil nu.

D'autre part des portions de muqueuse, prises *à une certaine distance,* montrent d'une façon très nette les lésions de la gastrite parenchymateuse hyperpeptique ; les tubes glandulaires dilatés sont tapissés aussi bien dans le fond que vers le collet de

grosses cellules cubiques qui sont des cellules bordantes hypertrophiées, contenant parfois plusieurs noyaux. Par place on trouve de petits îlots de gastrite interstitielle.

On le voit ici, avec la plus grande netteté, il s'agit d'un polyadénome à type brunnérien, analogue à ceux qu'a décrits M. Hayem, polyadénome plat, en nappe, dont la cancérisation est déjà très avancée. Soit au point de vue macroscopique, soit au point de vue histologique, ce sont des lésions différentes de celles qu'on observe dans le cancer ou dans l'ulcère cancérisé.

Que s'est-il produit ici ? S'agit-il d'un adénome qui s'est tout d'abord ulcéré, puis cancérisé, ou bien l'ulcération s'est-elle produite en même temps que la cancérisation, les deux processus ayant simultanément évolué ? Il est bien difficile d'adopter l'une de ces hypothèses de préférence à l'autre. En tout cas ces deux processus s'ils n'ont pas été simultanés ont dû se suivre de bien près.

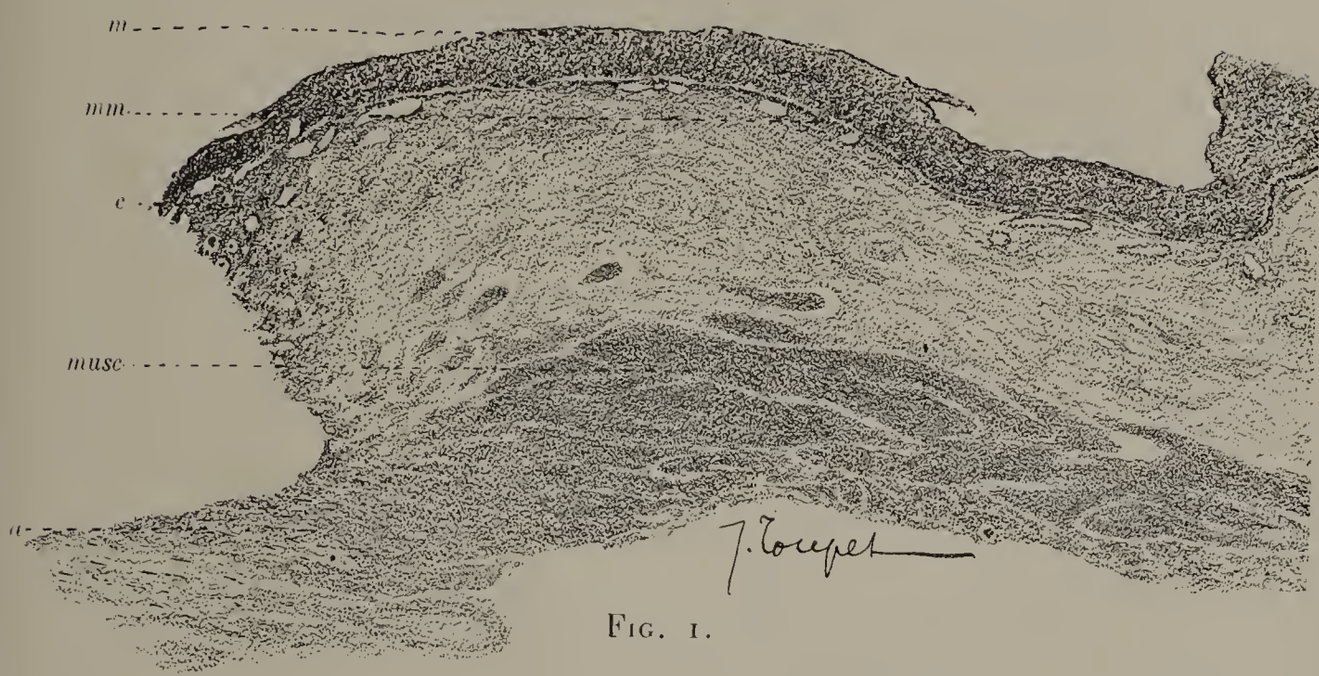

Fig. 1.

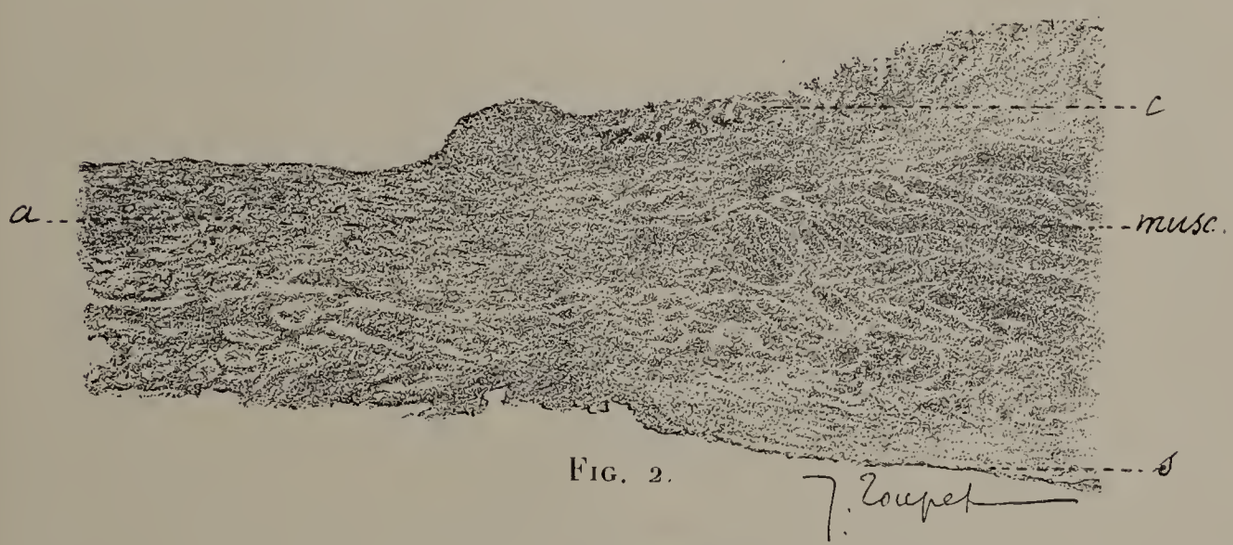

Fig. 2.

Fig. 3.

C. NAUD. — Éditeur.

Fig. 4.

Fig. 5.

C. NAUD. — Éditeur.

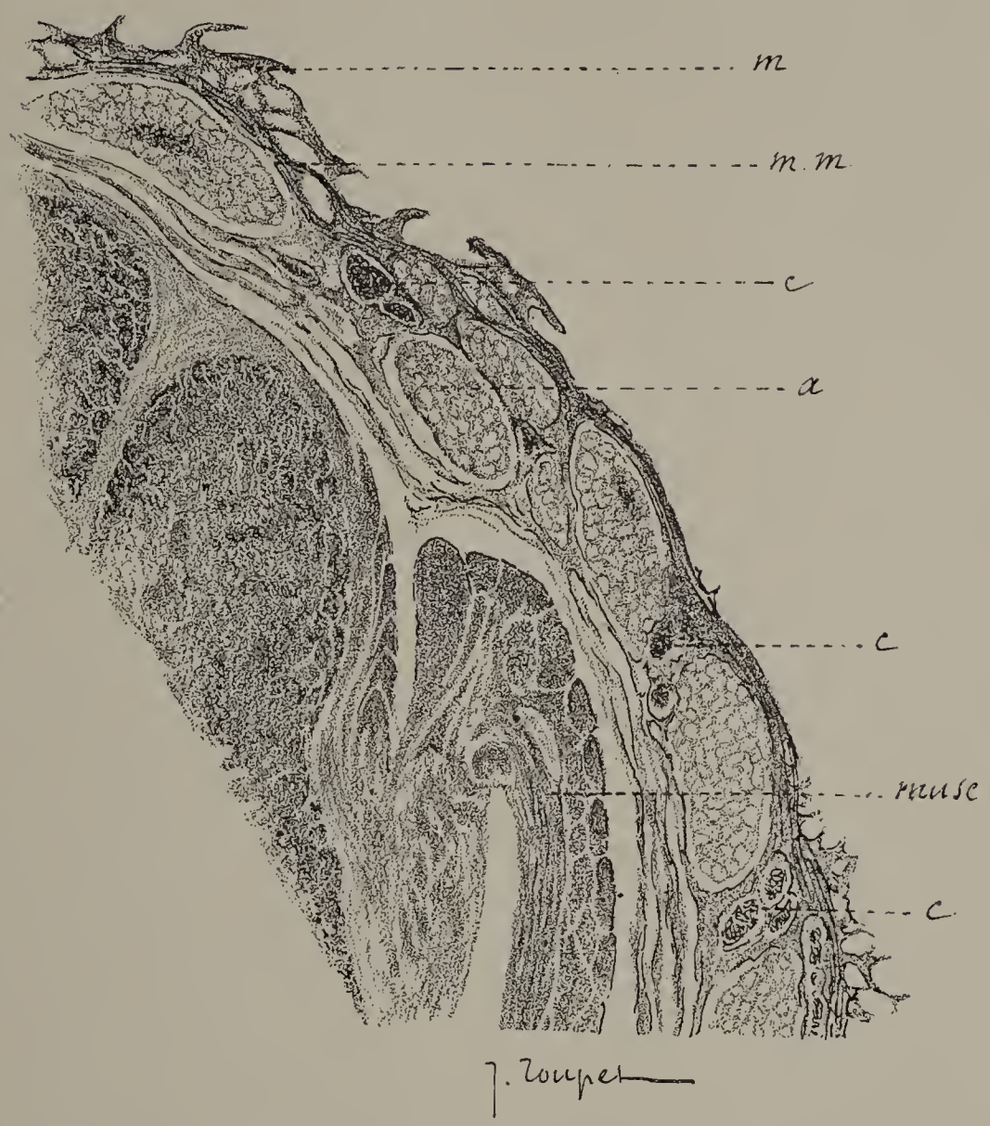

Fig. 6.

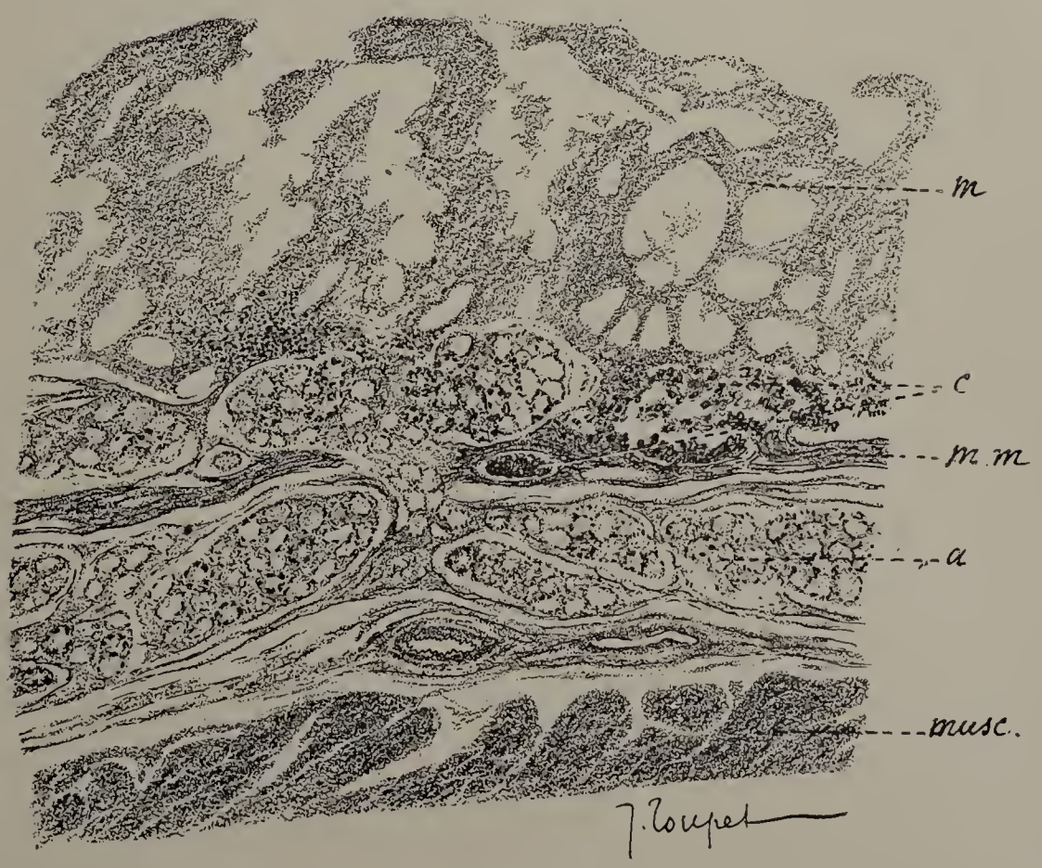

Fig. 7.

C. NAUD. — Éditeur.

III

ANATOMIE PATHOLOGIQUE

Si parfois au premier examen des pièces, il est difficile de reconnaître soit la cancérisation secondaire d'un ulcère évident, soit l'ulcère primitif au milieu d'un néoplasme trop développé, les observations précédentes nous prouvent qu'il est néanmoins le plus souvent possible de trouver dans les caractères macroscopiques des lésions, l'idée de l'association des deux processus. Dans nos quatre cas, il était difficile de n'y pas penser. Dans deux cas le néoplasme évident par ses métastases invitait à chercher son point de départ dans les bords de l'ulcère : dans les deux autres, l'ulcère présentait un tel aspect que l'examen histologique s'imposait pour y chercher la présence du cancer.

Ce sont donc ces caractères spéciaux que nous devons examiner.

Remarquons tout d'abord que dans ces observations, l'examen macroscopique n'a pas permis de faire le diagnostic différentiel entre l'ulcère simple cancérisé et l'adénome ulcéro-cancérisé ; seul le microscope nous a permis de dissocier les deux lésions. De même dans les observa-

tions publiées jusqu'ici de polyadénomes dégénérés (Hayem, Soupault, Socca et Bensaude), le diagnostic jusqu'à l'examen histologique fut ulcère simple cancérisé.

Nous ferons donc séparément la description des deux lésions.

A. — Ulcère cancérisé

L'estomac est assez souvent dilaté, dans la moitié des cas environ, mais dans des proportions modérées. Il est remarquable, bien que la lésion provoquant par son siège presque constant au voisinage immédiat du pylore une sténose souvent très serrée, que la dilatation ne soit ni plus fréquente, ni plus prononcée. Cela s'explique d'ailleurs aisément par les deux raisons suivantes : le jeûne volontaire auquel se soumettent les malades, en raison des douleurs atroces produites par la moindre alimentation et l'intolérance gastrique souvent absolue qui provoque le rejet non seulement des ingesta, mais encore du liquide sécrété en abondance par l'estomac.

Extérieurement, comme dans l'ulcère, on peut noter des adhérences, on peut apercevoir une perforation — nous y reviendrons — mais ce qui est plus rare dans l'ulcère, c'est la constatation extérieure d'une sorte de placard induré occupant une plus ou moins grande partie des parois de l'estomac, généralement à cheval sur la petite courbure, au contact du pylore. Ce placard, dans notre observation I, était décoloré, blanchâtre, de consistance cartilagineuse et empêchait tout plissement à son niveau. — Il est rare qu'un ulcère ancien, même cicatrisé, même

avec périgastrite intense, donne cette impression extérieure de plaque cartilagineuse, également bien différente de la tumeur que peut donner le carcinome primitif.

A l'ouverture de l'estomac, on trouve d'une façon presque constante une quantité variable de sang ou de liquide sanguinolent ; on peut trouver aussi des débris alimentaires plus ou moins anciens : ces faits n'ont rien de spécial. A part les cas d'hémorragie abondante, l'estomac contient souvent une petite quantité de liquide acide.

L'estomac ouvert le long de la grande courbure et largement étalé, montrera les lésions de la façon la plus nette. Il conviendra de prendre toutes les précautions nécessaires pour ne pas léser la muqueuse, surtout au niveau du pylore qu'on n'ouvrira qu'en dernier lieu, après s'être assuré, *de visu,* du degré de sa sténose.

La lésion *siège* presque toujours au voisinage immédiat du pylore, au niveau de la petite courbure. C'est du reste le siège de prédilection de l'ulcère simple (plus de 50 pour 100 des cas, d'après Lebert). — On constate à ce niveau l'existence d'une ulcération présentant un fond et des bords, comme l'ulcère simple, avec un certain nombre de lésions du voisinage.

Cette ulcération est généralement à cheval sur la petite courbure, en forme de selle, empiétant sur les deux faces de l'estomac, d'une façon égale ou inégale, et dans ce dernier cas plus étendue sur la face postérieure.

L'orifice pylorique n'est que rarement intéressé par l'ulcération elle-même qui s'arrête à un centimètre ou un centimètre et demi (huit millimètres dans un de nos cas) de la valvule ; mais il est englobé dans les lésions de voisi-

nage qui, nous le verrons tout à l'heure, le rétrécissent toujours notablement.

L'ulcération est généralement *unique* ; nous ne connaissons pas de cas d'ulcère double avec dégénérescence cancéreuse des deux ulcères. Quelques rares observations relatent la coïncidence d'un second ulcère non cancérisé.

La *forme* de l'ulcération est pour ainsi dire toujours la même ; elle est allongée dans le sens antéro-postérieur, sa plus grande largeur répondant à la petite courbure. Le bord stomacal est régulièrement convexe, tandis que le bord pylorique est rectiligne ou même légèrement échancré, de sorte que tous les auteurs s'accordent à comparer l'ulcère cancérisé à un pavillon d'oreille ou à une demi-lune. Quand l'ulcération est petite, elle reste arrondie.

Les *dimensions* sont variables : l'ulcération elle-même peut ne pas dépasser la surface d'une pièce de deux francs ; elle atteint généralement celle d'une pièce de cinq francs ; elle peut d'ailleurs être beaucoup plus considérable (douze centimètres de diamètre dans notre observation I).

L'*aspect général* de la lésion rappelle au premier examen l'ulcère simple, mais l'ulcère ancien, ayant détruit toute l'épaisseur des parois stomacales, à fond épiploïque, à bords épaissis et calleux, avec infiltration des parties voisines.

Le *fond* de l'ulcération est généralement formé par l'un des organes voisins de l'estomac. Il est rare que comme souvent dans l'ulcère simple, une partie des parois stomacales reste relativement intacte à ce niveau. Le fond peut bien être formé par la tunique musculaire ; mais la règle est de le voir constitué par la face antérieure du corps du

pancréas ; et si l'ulcération est un peu étendue, la troisième portion du duodénum, ou la face inférieure du foie participent à sa formation. Ces organes sont naturellement adhérents aux parties voisines de l'estomac, mais l'ulcère peut dépasser ces adhérences et son fond est alors formé uniquement par la séreuse péritonéale, naturellement épaissie par la périgastrite. C'est à ce niveau qu'il faudra chercher la perforation, quand elle existe.

Le fond est ordinairement lisse et dur, comme dans l'ulcère chronique, au moins quand l'évolution néoplasique est peu ancienne. On peut au contraire, rencontrer des inégalités, des bosselures plus ou moins volumineuses, développées au niveau du fond et formant des nodules résistants enclavés dans le tissu fibreux. Quand le cancer a envahi largement le fond, ces nodules sont plus gros, plus abondants, mais jamais on ne voit de bourgeons néoplasiques analogues à ceux d'un carcinome primitif ulcéré. L'aspect est au contraire tout à fait différent. Quelquefois, une artère béante ou oblitérée par un caillot sanguin, rappelle encore mieux l'ulcère.

On peut sur le fond voir les lobules pancréatiques en partie détruits et sclérosés formant une série de petits mamelons. Enfin on peut noter des anfractuosités, des fistules même conduisant à un abcès formé dans le parenchyme des organes sous-jacents (Obs. IV).

Quand il existe une *perforation* elle est taillée à l'emporte-pièce et ne diffère en rien de celle de l'ulcère simple.

Les *bords* de l'ulcère sont plus intéressants. Ce sont eux qui présentent surtout les caractères particuliers qui

permettent de penser à la cancérisation. Ils sont régulièrement arrondis, d'une épaisseur considérable, pouvant atteindre un centimètre ou un centimètre et demi de hauteur ; ils sont taillés à pic, en coup de bêche et surplombent le fond de l'ulcération. On n'y distingue pas de gradins répondant aux diverses tuniques de l'estomac comme cela se voit souvent dans l'ulcère simple ; au contraire toutes les tuniques s'arrêtent brusquement pour contribuer à former ce bord (ulcère cratériforme). Quelquefois même le bord est plus creusé à sa base, séparé du fond par une rigole, ou un sillon plus ou moins profond.

Ces bords sont épais, et s'ils sont taillés à pic du côté de l'ulcère, du côté de la muqueuse au contraire, ils vont en descente douce jusqu'au niveau de la muqueuse des parties saines.

Ils ont souvent une hauteur et une épaisseur variables sur différents points d'une même ulcération, de sorte que celle-ci peut, d'un côté, paraître profondément creusée et dominée par un bord de un centimètre et demi, et d'un autre côté paraître de niveau avec la muqueuse saine voisine ou du moins limitée par un bord beaucoup moins prononcé. La figure 4 de la planche II donne une assez juste idée de cette disposition.

La muqueuse qui recouvre ces bords est boursoufflée, inégale, tomenteuse, ulcérée par place ; certains points sont durs, d'autres friables.

Quand on voit ces bords hauts et épais, véritable bourrelet de consistance dure, cartilagineuse, avec un aspect calleux, lardacé, reposant sur une base indurée,

l'idée du cancer s'éveille aussitôt. A la vérité, il est possible de voir, sur des ulcères simples anciens, non cancérisés, des bords épais, durs et calleux, conséquence d'une réaction inflammatoire prolongée. Mais dans ce cas les bords sont plus réguliers, d'une consistance plus égale et moins lardacés ; quelquefois l'examen macroscopique est insuffisant pour prouver la dégénérescence cancéreuse.

Si on cherche à se rendre compte des rapports des différentes tuniques de l'estomac au niveau de ce bord et si on fait une coupe comprenant à la fois le fond, le bord et les parties voisines, on observe mieux encore les lésions et la preuve de la dégénérescence cancéreuse est parfois déjà faite.

A la coupe on voit que le fond est constitué par du tissu fibreux dur et résistant, dû à la sclérose périgastrique et à celle des parties superficielles de l'organe sous-jacent.

A ce niveau, aucune trace des parois stomacales. Le bourrelet qui surplombe l'ulcération est au contraire formé par la totalité des tuniques de l'estomac considérablement épaissies. A la superficie, la *muqueuse* mesurant jusqu'à trois ou quatre millimètres d'épaisseur, se montre irrégulière, tomenteuse, avec des anfractuosités, des replis. Du côté de l'ulcération elle dépasse parfois les parties sous-jacentes. Là elle s'amincit brusquement comme effondrée ou ulcérée et disparaît. En s'éloignant de l'ulcère, elle conserve encore ses dimensions exagérées, ses plis, et finit par devenir peu à peu normale, quelquefois à trois, quatre centimètres, et plus, du bord de l'ulcération.

La *sous-muqueuse* est considérablement épaissie. Elle

mesurait dans notre observation III huit millimètres d'épaisseur. D'aspect blanchâtre, lardacé, elle se reconnaît facilement ; sa partie superficielle est inégale, formant de véritables papilles qui repoussent la muqueuse et déterminent les sillons qu'on y observe. Vers l'ulcération. son épaisseur atteint son maximum et si la muqueuse à ce niveau n'est pas décollée, elle se confond avec elle. En s'éloignant du bord, l'infiltration diminue peu à peu, mais lentement.

La *musculaire* est toujours très hypertrophiée ; on la suit facilement jusqu'au bord de l'ulcération où tantôt elle cesse brusquement, tantôt ses faisceaux semblent dissociés en éventail par du tissu lardacé.

Le *péritoine*, quand on peut l'observer au niveau de l'ulcération, est épaissi, d'aspect blanc et nacré, de consistance parcheminée, très adhérent aux tuniques sus-jacentes.

Au voisinage des bords, les tuniques de l'estomac conservent sur une plus ou moins grande étendue leur épaisseur anormale, surtout la muqueuse et la sous-muqueuse. Quant à la musculaire il n'est pas rare de la voir hypertrophiée dans toute son étendue, jusqu'à la grosse tubérosité. Ceci s'explique sans doute par le fait de la sténose pylorique.

Cette *sténose pylorique* est en effet constante et n'est à vrai dire qu'une lésion de voisinage. L'ulcération elle-même atteint rarement la valvule, mais celle-ci, toujours très voisine, se trouve envahie par l'infiltration de la sous-muqueuse, par l'hypertrophie de la musculaire, ce qui aboutit à un rétrécissement de l'orifice. Le rebord si épais

de l'ulcère placé devant l'orifice pylorique contribue aussi à l'obstruer. Cette sténose est quelquefois si complète que l'extrémité d'un stylet peut à peine passer dans le duodénum. Une coupe au niveau du pylore montre que le rétrécissement est excentrique, formé surtout aux dépens de la paroi supérieure et postérieure, en rapport plus direct avec l'ulcération.

Les *parties éloignées* de l'estomac n'offrent généralement rien de particulier. Nous avons signalé la rareté d'un second ulcère, non cancérisé, et l'hypertrophie totale de la tunique musculaire.

Les *ganglions* de la petite courbure de l'estomac sont d'une façon constante hypertrophiés ; tantôt petits et durs, roulant sous le doigt, l'examen histologique seul prouve alors leur dégénérescence cancéreuse, tantôt énormes, parfois ramollis et dans ce cas leur coupe est suffisante pour fournir cette preuve.

Le néoplasme peut envahir également les ganglions du hile du foie, les ganglions cœliaques. Ces derniers, dans notre observation IV, étaient si volumineux qu'ils étaient perceptibles par la palpation épigastrique.

Des adhérences viscérales, des ulcérations de voisinage, des lésions de *périgastrite* et de péritonite aiguë ou subaiguë, nous n'avons rien à dire ; elles sont identiques à celles qu'on observe dans l'ulcère et dans le cancer de l'estomac.

Le *foie* est assez souvent le siège de noyaux cancéreux secondaires qui n'ont d'ailleurs rien de particulier, mais qui dans certains cas peuvent être la preuve macroscopique d'une cancérisation qui sans eux pourrait passer inaperçue,

le diagnostic d'ulcère simple à bords calleux restant jusque-là porté.

Enfin il n'est pas rare de trouver à l'autopsie de ces malades des viscères complètement décolorés, exsangues, non seulement du fait d'une hématémèse terminale, mais encore du fait de l'anémie persistante due à la répétition des hémorragies et à l'évolution du cancer.

*
* *

En résumé, en face des lésions, les deux questions suivantes peuvent se poser : L'ulcère — évident — est-il cancérisé ? Le néoplasme — évident — est-il secondaire à un ulcère chronique ou simplement ulcéré ?

La question la plus facile à résoudre est celle du cancer ulcéré. Sans nier que dans certains cas le cancer ulcéré de l'estomac puisse revêtir un aspect semblable à celui de notre description, qu'il puisse en imposer pour un ulcère dégénéré, il faut remarquer que généralement il ne se présente pas de cette façon. Le cancer de l'estomac est une maladie des plus communes et l'autopsie de cancers ulcérés est fréquente. Il est facile de s'assurer que l'ulcération cancéreuse est toute différente : il n'existe jamais une perte de substance aussi régulière, aussi nettement et également creusée, à bords aussi arrondis, à fond aussi lisse et détergé. L'ulcération cancéreuse au contraire, outre qu'elle repose souvent sur une véritable tumeur, est irrégulière et inégale ; ses bords ne sont pas taillés à pic, mais bien irréguliers, déchiquetés ; son fond n'est pas lisse, mais bien inégal, parsemé de bourgeons cancé-

reux plus ou moins sanieux ou sanguinolents, jamais on n'y trouve d'artère sectionnée, béante ou oblitérée : les tuniques de l'estomac ne sont pas brusquement sectionnées au niveau des bords, mais au contraire persistent plus ou moins, et infiltrées, au niveau du fond.

La perforation du cancer n'offre jamais cette perte de substance à l'emporte-pièce, comme celle de notre observation III.

Enfin, dans les parties voisines, l'infiltration néoplasique est plus lointaine, surtout au niveau de la sous-muqueuse par laquelle, on le sait, se propage le cancer né primitivement dans la muqueuse.

Il est possible, nous le répétons, que certains cas prêtent à la confusion, — que des ulcères entièrement envahis simulent le cancer primitif. M. Duplant, dont aucune pièce n'est d'ailleurs comparable aux nôtres, a dû rencontrer ces cas discutables pour établir sa conviction, mais par contre il n'a pas dû voir ces faits typiques qui même macroscopiquement conduisent à la conclusion opposée.

L'ulcère est-il cancérisé ? — Dans un certain nombre de cas, l'état des ganglions, l'existence de noyaux cancéreux dans le foie lèveront vite les doutes ; parfois aussi l'existence de végétations néoplasiques sur un point des bords, l'infiltration nettement cancéreuse du bourrelet et des parties voisines, ou l'envahissement du fond permettront de reconnaître *in situ* la cancérisation. Mais, en l'absence de ces caractères de la lésion, et des propagations de voisinage, il pourra être très difficile, impossible même, d'affirmer la dégénérescence cancéreuse par le seul examen

macroscopique. En face de ces ulcères calleux, lardacés, avec lésions inflammatoires, l'idée du cancer pourra bien s'offrir d'elle-même, mais l'examen microscopique sera nécessaire pour trancher la question.

*
* *

L'*étude histologique* des lésions que nous venons de décrire offre un intérêt de premier ordre ; on peut même dire que c'est le point le plus important de la question. Seule cette étude peut, non seulement nous affirmer la présence d'un cancer jusque-là soupçonné, mais encore nous donner la preuve que ce cancer s'est bien développé sur les bords d'un ulcère rond. Elle peut nous renseigner sur le point de départ du néoplasme et aborder ainsi la grosse question de la pathogénie du cancer. Enfin elle peut nous donner quelques notions de physiologie pathologique en nous montrant l'état de la muqueuse à côté de ces lésions si éloignées à leur origine, l'ulcère et le cancer.

Pour cette étude, il faut pratiquer des coupes intéressant à la fois le fond, le bord et les parties voisines de l'ulcération. Après coloration un simple examen à la loupe permet souvent de se rendre compte de la façon la plus nette des rapports des différentes tuniques de l'estomac et de la localisation de la dégénérescence cancéreuse.

Tous les cas ne se ressemblent pas, évidemment ; dans quelques-uns la cancérisation apparaît tellement développée qu'il est difficile de retrouver les tuniques ou leurs vestiges ; le fond, les bords, les parties voisines, tout est

envahi par le tissu cancéreux. Il est alors bien difficile de conclure et l'hypothèse d'un néoplasme ulcéré pourrait se soutenir. Même dans ces cas cependant il est quelquefois possible, en multipliant les coupes, de trouver un point des bords moins envahi qui révèlera la nature première de la lésion, c'est-à-dire l'ulcère simple.

Mais ce ne sont ces cas qui doivent nous intéresser ; ce sont ceux dont les coupes à un simple examen à l'œil nu ou à la loupe ne montrent qu'une cancérisation minime, bien localisée. On peut même dire que les cas les plus probants sont ceux où la dégénérescence cancéreuse a besoin d'un examen attentif au microscope pour être décelée.

Sur les cas favorables donc, c'est-à-dire où le néoplasme est encore peu développé, comme dans nos observations II et III qui sont des plus typiques (planche I, fig. 1 et 2), on constate *à un faible grossissement,* que le fond de l'ulcération est plan, lisse et régulier, que le bord est nettement sectionné, taillé à pic, plus creusé même à sa base et surplombant le fond. Au voisinage de l'ulcère toutes les tuniques sont considérablement augmentées de volume et le bord s'en trouve d'autant plus surélevé.

Ce *bord* est constitué soit par la totalité de la paroi stomacale, soit par une ou plusieurs de ses tuniques : il est rare que l'ulcération n'atteigne que la muqueuse ; le plus souvent la muqueuse et la sous-muqueuse prennent part à sa formation, la musculaire assez souvent.

La *muqueuse* est épaissie, régulièrement ou irrégulièrement ; sa surface libre est inégale, villeuse et tomenteuse :

au voisinage immédiat du bord, elle est souvent amincie, comme ulcérée. Sa face profonde repose, par l'intermédiaire de la muscularis mucosæ, sur la sous-muqueuse qui forme par place des saillies et de véritables papilles qui repoussent dans la cavité stomacale toute l'épaiseur de la muqueuse. La muqueuse se confond au niveau du bord avec la sous-muqueuse, grâce à la dégénérescence cancéreuse qui forme une masse diffuse pénétrant la sous-muqueuse plus ou moins profondément (fig. 1, *c*).

La *musculaire de la muqueuse,* au voisinage immédiat de l'ulcération a plus ou moins complètement disparu, envahie et englobée par la masse néoplasique. Plus loin du bord, on la retrouve, d'abord dissociée par les travées cancéreuses, puis perforée de place en place, enfin régulière et normale.

La *sous-muqueuse* est toujours considérablement épaissie. A part les papilles de sa surface, elle ne présente rien de particulier dans son ensemble. Au niveau du bord, elle est, comme nous venons de le voir, plus ou moins envahie par le néoplasme. Dans les cas où la cancérisation est déjà avancée, c'est la sous-muqueuse qui subit le plus facilement et le plus loin, l'envahissement.

La *musculaire* hypertrophiée dans ses deux groupes de fibres prend ou ne prend pas part à la constitution du bord. Dans le premier cas elle se continue, entrecoupée de tractus fibreux au niveau du fond ; dans le second cas, elle est brusquement sectionnée, à moins que le cancer ne l'ait déjà atteinte.

Le *péritoine* enfin apparaît notablement épaissi ou se confond dans les trousseaux fibreux épiploïques.

Le *fond* est constitué très rarement par la sous-muqueuse, quelquefois par la musculaire et souvent par un des organes voisins, adhérent et sclérosé par une périgastrite prolongée. On voit alors, à un grossissement faible, d'abondants tractus fibreux enserrant du tissu conjonctif ou adipeux ou des restes du parenchyme viscéral voisin. On distingue aussi un assez grand nombre de vaisseaux élargis. Si l'envahissement cancéreux a atteint le fond, on voit disposés irrégulièrement soit des noyaux, soit des tractus néoplasiques, se continuant avec ceux des bords.

Nos figures 1 et 2 de la planche I montrent la coupe des pièces de nos observations III et II, vue à un faible grossissement. Dans les deux cas le fond *a* est indemne (ce fait sera confirmé par l'examen microscopique plus attentif). On voit sur la figure 1 la disposition la plus commune du fond et du bord, l'épaississement des tuniques, les papilles de la muqueuse voisine, enfin la localisation de la dégénérescence cancéreuse dans la muqueuse et la sous-muqueuse avec la destruction de la muscularis mucosæ. Le fond est, d'une façon très nette, respecté (Obs. III).

La figure 2 montre la coupe d'un ulcère dont le bord moins épais, à ce niveau, est formé seulement par la muqueuse et une partie de la sous-muqueuse. Le fond, constitué par du tissu fibreux extrêmement dense ne contient cependant pas la tunique musculaire qui s'arrête au voisinage du bord ; il s'agit d'un ulcère cicatricé. On voit de la façon la plus nette le début de la dégénérescence cancéreuse bien localisée à la partie profonde de la muqueuse. La sous-muqueuse et le fond sont absolument indemnes (Obs. II).

Ces deux figures sont des plus instructives. Nous n'en connaissons pas d'aussi probantes. Celles de M. Hayem, celles de M. Mathieu montrent une cancérisation beaucoup plus avancée.

L'étude microscopique, à un grossissement plus fort montre que :

Le *fond* est constitué soit par du tissu fibreux cicatriciel, dense et homogène, soit par des tractus fibreux avec des cellules plates de tissu conjonctif en assez grand nombre et du tissu cellulo-adipeux. La partie superficielle prend souvent mal les couleurs, indiquant une nécrose partielle, probablement d'origine digestive. Si la musculaire existe encore, elle est dissociée par des travées fibreuses épaisses. On peut encore trouver de petits ganglions épiploïques, des vestiges d'organes voisins, surtout des lobules pancréatiques plus ou moins sclérosés. Les vaisseaux, assez abondants, sont élargis et sclérosés ; un certain nombre sont généralement partiellement ou complètement oblitérés par un caillot organisé dû à un endartérite manifeste ; quelques troncs nerveux sont entourés d'une gaine scléreuse ou inflammatoire. Il est fréquent de trouver par place des amas de cellules inflammatoires. Enfin dans les cas plus avancés, des noyaux cancéreux, ordinairement en dégénérescence colloïde peuvent envahir une plus ou moins grande partie du fond.

Le *bord* étudié dans les cas où la dégénérescence cancéreuse est encore peu avancée, comme dans nos observations II et III montre les lésions suivantes :

La *muqueuse* au niveau du rebord lui-même peut

manquer plus ou moins complètement, tantôt remplacée par du tissu néoplasique, tantôt atteinte par un processus nécrotique qui l'ulcère sur une épaisseur variable. A ce niveau on peut trouver une masse cancéreuse homogène, ne laissant rien subsister des éléments glandulaires, détruisant complètement la muscularis mucosæ et envahissant la sous-muqueuse, Quand la muqueuse persiste jusqu'au bord, on constate que l'épithélium de revêtement a disparu, et que les glandes sont plus ou moins profondément ulcérées, donnant à la partie superficielle de la muqueuse un aspect villeux qui n'est guère favorable à l'examen. Plus profondément c'est du cancer. Il faut donc, pour reconnaître et l'état de la muqueuse et la marche du cancer, s'éloigner progressivement du bord, plus ou moins loin selon les cas, et arriver à la limite des lésions. On voit alors que la muqueuse est épaissie, les tubes glandulaires apparaissent au premier abord altérés : allongés, incurvés en S, déformés, élargis, kystiformes par place. Leur direction est plus ou moins modifiée ; il peut même exister une sorte de bourgeonnement de la partie moyenne des glandes dans la profondeur, les tubes sont à ce niveau coupés non plus parallèlement, mais perpendiculairement à leur axe, ce qui donne à certains points de la muqueuse un aspect adénomateux (Mathieu).

Ces glandes revêtent d'une façon presque constante le type des glandes peptiques plus ou moins altérées. C'est ainsi qu'à un fort grossissement on les voit tapissées par un épithélium cylindrique (cellules principales) avec par place des cellules arrondies ou prismatiques, plus grosses, plus granuleuses (cellules bordantes) ; la quantité de cel-

lules bordantes est souvent assez grande. Ces cellules sont volumineuses, empiétant sur la lumière du tube et possédant parfois deux noyaux, témoignant par ces caractères l'existence d'une gastrite parenchymateuse à type hyperpeptique. Mais en même temps ces tubes sont inégaux dans leur volume, certains comme atrophiés, d'autres au contraire extrêmement dilatés et d'une façon irrégulière, formant par place des culs-de-sac et par place de véritables kystes, réalisant ainsi une véritable lésion adénomateuse (fig. 3). La cavité glandulaire peut être remplie par des cellules de forme variable, de dimensions diverses, les unes petites, les autres beaucoup plus volumineuses ; elles possèdent un ou plusieurs noyaux se colorant fortement avec des granulations chromatiques. Ces cellules sont manifestement en voie de transformation cancéreuse. Ces lésions se voient surtout dans la profondeur de la muqueuse. Par place on trouve des tubes glandulaires atrophiés, étouffés par une infiltration interstitielle de cellules embryonnaires.

Dans la partie la plus profonde de la muqueuse, on trouve des tubes constitués exclusivement par des cellules cancéreuses. La limite des tubes est indistincte ou manque même complètement. Ces tubes cancéreux perforent la muscularis mucosæ et envahissent la sous-muqueuse.

Dans la partie superficielle de la muqueuse, surtout au voisinage de l'ulcère, on trouve des amas leucocytaires qui existent également par place au niveau de la musculaire de la muqueuse. Dans un cas même de M. Hayem, il y avait une véritable gastrite muco-purulente.

En résumé, la muqueuse au voisinage du bord est le

siège d'une gastrite mixte avec prédominance parenchymateuse, avec dégénérescence cancéreuse de l'épithélium glandulaire soit de la partie moyenne (Hayem, Mathieu), soit surtout du fond des culs-de-sac (Hayem, Mathieu, nos observations II et III). Les tubes néoplasiques envahissent et traversent la musculaire de la muqueuse, qui détruite au voisinage du bord, est ensuite dissociée et perforée, enfin simplement perforée de place en place à une certaine distance de l'ulcère.

Au-dessous de la muscularis mucosæ, la *sous-muqueuse* et la *musculaire* sont plus ou moins envahies suivant les cas. Quand la dégénérescence est peu étendue, le bord est seul infiltré d'éléments néoplasiques et cela d'autant moins qu'on va plus profondément (planche I, fig. 1). Parfois au contraire on observe un envahissement considérable de la sous-muqueuse, de la musculaire et du fond. Les organes voisins, pancréas surtout, foie, péritoine plus rarement, peuvent être atteints par le cancer.

La sous-muqueuse, épaisse, scléreuse dans la plupart des cas, semble offrir un léger degré de résistance au néoplasme dont, aussitôt la perforation de la sous-muqueuse, il entoure les prolongements d'un épais stroma qui les transforme en alvéoles de dimensions plutôt petites dans lesquels les cellules perdent vite leur forme, deviennent métatypiques et subissent souvent la dégénérescence colloïde.

Il en est de même dans le fond. Dans la musculaire au contraire, l'envahissement est plus facile et le néoplasme pousse des prolongements en tous sens, donnant l'aspect d'un épithélioma diffus.

Les ganglions sont envahis d'une façon pour ainsi dire constante, alors même que la dégénérescence cancéreuse semble, au niveau de l'ulcère peu avancée. Le foie peut, dans les mêmes conditions, présenter des noyaux secondaires nombreux et volumineux. La structure des métastases est la même que celle du point de départ.

En dehors de la région où siège l'ulcère, la muqueuse de l'estomac présente dans la très grande majorité des cas des lésions très accusées de gastrite parenchymateuse à type hyperpeptique (Hayem, Mathieu, Rosenheim, Ewald, Hammersclag, Leuk, Bökelmann). Dans un de nos cas notamment, la gastrite parenchymateuse était aussi prononcée à distance qu'au voisinage de l'ulcère.

*
* *

Toutes les variétés anatomiques du cancer ont été observées comme suite de la transformation de l'ulcère : l'épithélioma cylindrique à type lobulé ou tubulé, et l'épithélioma métatypique avec dégénérescence colloïde, encéphaloïde ou évolution squirreuse. La forme de beaucoup la plus fréquente est l'épithélioma métatypique, à évolution alvéolaire ou diffuse avec ou sans dégénérescence colloïde. Et la fréquence de cet épithélioma métatypique n'est pas faite pour surprendre, si l'on se reporte aux lésions observées dans la muqueuse : nous avons vu en effet que le point de départ ordinaire de la cancérisation était la partie profonde des glandes qui présentaient de la façon la plus nette les lésions successives de la gastrite parenchymateuse, de l'adénome et du cancer. Dans certains points, il

est possible de voir la dégénérescence néoplasique limitée exclusivement à cette région des tubes glandulaires (planche I, fig. 2). Or à ce niveau, les glandes sont tapissées par un épithélium cubique, à grosses cellules, analogues aux cellules principales, avec une notable quantité de cellules bordantes. C'est cet épithélium qui est le point de départ de la cancérisation. D'autre part il semble que dans les cas d'épithélioma cylindrique, comme dans la première observation de Mathieu, la cancérisation commence au niveau de la portion superficielle des tubes glandulaires tapissés à ce niveau par un épithélium cylindrique muqueux. Ces tubes d'abord adénomateux pousseraient des prolongements dans la profondeur de la muqueuse et finiraient par perforer la muscularis mucosæ. Nous n'avons pas observé d'épithélioma cylindrique dans ces conditions, mais l'observation, qui semble probante, de Hayem, les faits concordants décrits par P. Raymond (36) paraissent confirmer la théorie émise par Lancereaux pour qui l'épithélioma cylindrique naîtrait de la partie superficielle et du goulot des glandes, et l'épithélioma métatypique de leur partie profonde.

De cette étude anatomo-pathologique il résulte que certains ulcères, anciens le plus souvent, dont l'aspect macroscopique, aussi bien que l'examen microscopique, et les lésions associées (altérations des vaisseaux, gastrite hyperpeptique plus ou moins généralisée) prouvent sans doute possible la nature d'ulcus simplex, sont susceptibles de subir la dégénérescence cancéreuse — que cette cancérisation débute généralement par la muqueuse du bord de l'ulcère, et envahit ensuite la sous-muqueuse,

la musculeuse et le fond — que même en cas de lésions épithéliomateuses peu développées *in situ*, les ganglions, le foie peuvent être envahis.

Remarquons enfin que l'ulcère qui se cancérise est presque toujours un ulcère encore en activité, non cicatrisé, quoique ancien, fibreux, calleux. Duplant a insisté avec raison sur ce point que la plupart des observations intitulées : cancer développé sur une cicatrice d'ulcère simple, mentionnaient l'existence d'un fond, de bords plus ou moins saillants, alors que l'ulcère cicatrisé n'a ni fond, ni bord, mais se réduit à une cicatrice fibreuse plane, linéaire ou étoilée, bien différente des lésions décrites. Il n'est pas impossible qu'au niveau de telles cicatrices ou plutôt à leur voisinage, le cancer puisse prendre naissance, mais parmi les observations que nous avons consultées — presque toutes celles parues jusqu'ici — nous n'avons pas rencontré un seul cas de cancer développé au niveau d'une cicatrice vraie.

Cette transformation cancéreuse de l'ulcère simple ne peut plus être niée aujourd'hui. S'il est des cas qui peuvent laisser subsister un doute, il faut reconnaître que les cas typiques tels que nos observations II et III ne sauraient être interprétés différemment et confondus avec des néoplasmes ulcérés. La lésion est en effet tout à fait différente, nous l'avons déjà montré au point de vue macroscopique. Histologiquement, l'ulcération du cancer est creusée en plein tissu néoplasique, limitée de partout, sur ses bords comme sur son fond, par du tissu épithélial: jamais l'ulcération ne présente d'un côté du cancer et de l'autre un tissu sain ou malade, mais non néoplasique, jamais son

fond n'est formé de tissu fibreux indemne de toute cancérisation. La thrombose des vaisseaux sous-jacents, invoquée par Duplant comme cause de l'ulcération du néoplasme, est aussi l'une des lésions caractéristiques de l'ulcère simple où elle est de règle ; quant à l'argument qui conteste à une lésion cancéreuse si peu avancée, le pouvoir de donner des métastases ganglionnaires ou hépatiques, il est sans valeur, car il n'est pas rare qu'une adénopathie ou une métastase prenne un plus grand développement que la lésion primitive.

Enfin il nous semble que trois observations au moins, l'observation I de M. Hayem et nos observations II et III sont aussi démonstratives qu'on peut le désirer.

Quelle peut être la pathogénie de cette cancérisation de l'ulcère ? Question difficile à résoudre, en l'état actuel de nos connaissances sur le cancer.

Un point semble acquis, c'est que la néoplasie débute dans la muqueuse du bord de l'ulcère, quelquefois aux dépens de l'épithélium cylindrique de la surface ou du goulot des glandes, plus souvent aux dépens de l'épithélium principal et bordant du fond de ces glandes.

Hauser (17) pense que la prolifération des glandes de la muqueuse du bord est due à un processus de régénération de la muqueuse évoluant vers la cicatrisation de l'ulcère. Mais cette hypergenèse grandulaire est gênée par le processus cicatriciel lui-même qui par la formation de tissu fibreux rétractile, tiraille et déforme les glandes, les englobe et les obstrue, d'où formation de kystes, de débris épithéliaux séparés du reste de la muqueuse qui seraient l'origine du tissu néoplasique.

Pour Stienon (23) au contraire, la végétation glandulaire n'indique pas la cicatrisation, mais bien un processus inflammatoire permanent qui est la cause de l'extension de l'ulcère, ou au moins de sa résistance à la guérison, de sa chronicité. Ces altérations glandulaires sont analogues à celles qu'on observe dans la muqueuse du col de l'utérus au cours des vieilles métrites. Ce sont elles qui sont le point de départ du cancer.

Pour Remouchamps (42), c'est aussi l'inflammation qui produit à la fois l'ulcère et le cancer qui lui succède.

Pour nous, nous avons bien observé les lésions glandulaires décrites par Hauser et Stiénon, au niveau du bord de l'ulcère, mais il nous a paru qu'à part l'infiltration inflammatoire, elles n'étaient pas différentes de celles qu'on observe à une certaine distance de l'ulcération. Nous pensons qu'il s'agit là des lésions de la gastrite parenchymateuse à type hyperpeptique qui accompagnent d'une façon constante, d'après les examens de Rosenheim (28), de Leuk (93), de Bökelmann (101) et les nôtres, l'ulcère simple de l'estomac, même après la dégénérescence cancéreuse. Cette gastrite est manifestement une des conditions les plus importantes de la production de l'ulcère. Il est donc impossible d'admettre avec Hauser qu'elles sont dues au processus de cicatrisation ; nous avons dit d'ailleurs que c'était l'ulcère en activité qui se cancérisait surtout. On peut admettre avec Stienon que ces lésions empêchent la cicatrisation, mais il est probable que c'est pour une autre cause que l'inflammation.

Il n'en reste pas moins exact que c'est dans ces glandes, au voisinage immédiat de l'ulcère, que débute la cancéri-

sation. Par quel mécanisme? Nous n'en savons rien. Sous quelles influences? Nous n'en savons pas beaucoup plus. Cependant, on ne peut s'empêcher de remarquer que les ulcères qui se cancérisent sont pour ainsi dire exclusivement des ulcères prépyloriques, c'est-à-dire exposés plus que les autres au contact, aux irritations physiques, chimiques et peut-être biologiques des aliments, semblant ainsi confirmer l'opinion de Fuetterer (110) qui pense que la dégénérescence débute sur la partie la plus exposée à ces irritations.

On ne peut s'empêcher non plus de rapprocher de ces ulcères dégénérés, non seulement les ulcérations du col de l'utérus dont parlait Stiénon, mais encore les cicatrices ulcérées de lupus, de cautères, de brûlures, de moignons, d'ulcères de jambe, les fistules osseuses ou urinaires, susceptibles elles aussi de donner naissance au cancer, comme le montrent les observations réunies par Chaintre (35).

S'agit-il d'une évolution cellulaire locale ou diathésique ou bien d'une affection hétérogène? C'est toute la question du cancer.

Nous devons encore signaler un fait, unique jusqu'ici dans la littérature, publié par Hoche (103). Il s'agit d'une greffe néoplasique qui se serait développée sur un ulcère simple de l'estomac, à la suite d'un cancer de l'œsophage.

Si l'on compare les lésions de la muqueuse gastrique dans les cas d'ulcères dégénérés, même à une période avancée de la cancérisation, on voit qu'elles sont bien différentes de celles que présente ordinairement cette muqueuse dans les cas de cancers primitifs. D'après la plupart des auteurs, et en particulier Brault (24), Rosenheim (28),

Ewald (29), Mathieu (33), P. Raymond (36), Pilliet (52), Hayem et Lion (114), le cancer primitif s'accompagne généralement de gastrite atrophique avec dégénérescence muqueuse. Nous avons nous-même pu examiner un fragment de muqueuse pris au cours d'une gastro-entérostomie pour cancer primitif du pylore (confirmé ultérieurement par l'autopsie) et immédiatement fixé. Il existait une gastrite atrophique intense avec dégénérescence muqueuse : l'épaisseur de la muqueuse était réduite de moitié, les tubes glandulaires diminués de nombre, raccourcis, dilatés, kystiques par place, étaient tapissés d'un épithélium cylindrique dont les cellules gorgées d'un mucus abondant remplissaient la totalité des tubes. Ceux-ci étaient espacés, séparés par une prolifération du tissu conjonctif infiltré de cellules embryonnaires.

Rien ne prouve d'ailleurs que cette gastrite atrophique, si fréquente dans le cancer primitif, soit antérieure ou consécutive au développement du néoplasme. Dans l'ulcère cancérisé au contraire, il est certain que la gastrite parenchymateuse hyperpeptique, contemporaine de l'ulcère, précède le cancer et n'est pas ou n'est que très peu modifiée par l'existence de ce dernier.

Cette constatation est assez intéressante pour être notée.

B. — Le polyadénome brunnérien ulcéré et cancérisé

Ainsi que nous l'avons dit dans notre historique, l'étude du polyadénome brunnérien ne compte encore qu'un nombre très restreint d'observations. M. Hayem en rapporte deux cas (67 et 82), M. Soupault un cas (94),

MM. Socca et Bensaude un quatrième (98). Le nôtre est donc le cinquième.

A part le premier cas de M. Hayem qui était seulement ulcéré, tous les autres étaient à la fois ulcérés et cancérisés.

Le polyadénome brunnérien peut revêtir macroscopiquement plusieurs formes : il peut constituer une petite tumeur bien limitée, pédiculée (Hayem) ou sessile (Soupault) ou bien ne déterminer qu'un simple épaississement de la muqueuse (Hayem, Socca et Bensaude, notre observation IV) formant le polyadénome en nappe.

Le siège et les dimensions de la lésion sont variables. Dans le premier cas de Hayem, le polyadénome formait un placard saillant assez étendu dans la région du cardia, sur la face antérieure. Une ulcération perforante mesurait cinq ou six millimètres de diamètre, une seconde, moins profonde, était aussi plus petite. Le second cas du même auteur constituait une tumeur blanchâtre du volume d'un petit œuf allongée, irrégulière, à surface villeuse, à cheval sur la valvule pylorique, nettement pédiculée, bordée du côté stomacal par un ulcère ancien en rigole régnant dans une petite étendue et d'apparence fibreuse. — Le cas observé par Soupault siégeait également au niveau de la valvule pylorique et revêtait le même aspect, la petite tumeur sessile était ulcérée du côté stomacal. — Dans le cas de Socca et Bensaude, le polyadénome s'étend le long de la grande courbure depuis la région du grand cul-de-sac jusqu'au voisinage du pylore ; elle mesure 11 centimètres de long sur 8 de large et offre au centre 1 centimètre d'épaisseur. Elle constitue un placard d'épaississement se perdant en pente douce vers les bords ; cette portion de la paroi stomacale

est blanche, de consistance ferme ; la surface est mamelonnée et parsemée de petits orifices visibles à l'œil nu de sorte qu'elle est comparable à une peau d'orange. Vers le centre existe une ulcération à bords inclinés, des dimensions d'une pièce de 50 centimes. On ne voit nulle part d'ulcère volumineux à bords taillés à pic, ni de bourgeons ou de végétations néoplasiques. A ce niveau, c'est-à-dire à trois travers de doigt du pylore, l'estomac présente un rétrécissement circulaire, véritable second pylore qui divise l'estomac en deux sacs. — Enfin, dans notre cas, la lésion simulait l'ulcère chronique banal. C'était une grande ulcération de 5 à 6 centimètres de diamètre, siégeant sur la face postérieure, immédiatement au-dessous de la petite courbure, à un centimètre du pylore. Le fond était constitué par la tête du pancréas. Les bords, épais de près d'un centimètre au voisinage du pylore, allaient en s'amincissant vers la partie moyenne de l'estomac. Sectionnés nettement, ils n'étaient pas seulement taillés à pic, mais décollés et creusés à leur base, la muqueuse épaissie dépassait de beaucoup les tuniques sous-jacentes et formait au-dessus du fond une collerette flottante, godronnée et légèrement repliée sur le fond de l'ulcère. Cette collerette, plus marquée sur le bord pylorique, existait sur les trois quarts au moins des bords. Vers l'extérieur, ces bords diminuaient d'épaisseur d'une façon progressive et lente ; à ce niveau la muqueuse très épaissie était de coloration blanchâtre et par place, surtout au voisinage et au-dessous du pylore, présentait une multitude de petits pertuis qui lui donnait un aspect papillaire ou de peau d'orange. Le pylore était très notablement rétréci par la présence du

bourrelet voisin et par l'épaississement de sa paroi postérieure. Au delà de la valvule pylorique, la muqueuse semblait normale. Sur une coupe pratiquée au voisinage du pylore, on constatait que la muqueuse et la sous-muqueuse, parties de la collerette, présentaient un épaississement notable (1 millimètre et demi), de même qu'à la partie inférieure de l'ulcère. La cancérisation était rendue évidente par les ganglions de la petite courbure et les ganglions cœliaques manifestement cancéreux, par les noyaux hépatiques. Il existait donc une sorte de placard d'épaississement muqueux occupant tout le voisinage du pylore sur la face postérieure, interrompu brusquement par l'ulcération creusée dans son épaisseur.

L'*étude histologique* de ces cinq cas est en tous points comparable ; elle montre que ces tumeurs ou ces placards sont formés par la réunion de glandes ayant tous les caractères de glandes de Brunner de l'intestin ; c'est pourquoi M. Hayem qui a décrit les deux premiers de ces cas les a nommées *polyadénomes brunnériens*.

Sur une coupe microscopique, on voit que la muqueuse, très épaissie, présente dans sa partie superficielle un aspect villeux dû à un processus nécrotique ou digestif (Pl. III, fig. 7) : par place même et surtout au voisinage de l'ulcération, la muqueuse est détruite, jusqu'à la muscularis mucosæ (Pl. III, fig. 6). Dans les points où elle persiste complète (fig. 7), au-dessous de la partie superficielle altérée villeuse, on trouve une zone glandulaire, qui au lieu d'être constituée par de simples tubes, est formée par des glandes tubuleuses composées ou conglomérées, dont les grappes ou les acini séparés par des fibres conjonctives

plus ou moins épaisses forment une couche ininterrompue, absolument comparable à la couche muqueuse des glandes de Brunner, et qui s'étend jusqu'à la muscularis mucosæ. Cette dernière, au lieu de former une bande continue, est traversée de place en place par d'épais tubes glandulaires qui pénétrant dans la sous-muqueuse, se perdent dans une seconde couche de glandes semblables comprise entre la muscularis mucosæ et la musculeuse hypertrophiée dont elle est séparée par une bande de tissu cellulaire, reste de la sous-muqueuse.

Les deux couches, superficielle et profonde, présentent la même structure. Les acini, aussi bien que les tubes, sont formés d'une paroi propre tapissée par un épithélium cylindrique bas et épais, dont les cellules claires, sans calice, présentent un noyau aplati refoulé près de leur base.

Cette disposition des glandes en deux couches, leur forme lobulée, leur structure sont donc absolument superposables aux glandes de Brunner du duodénum. Il en est ainsi sur toute l'étendue de la lésion.

C'est en plein dans ce tissu polyadénomateux qu'est creusée *l'ulcération*. Si d'autre part on examine le placard brunnérien de plus en plus près de celle-ci, on constate tout d'abord que la couche superficielle des glandes a plus ou moins disparu, ulcérée, nécrosée, donnant à la partie subsistante de la muqueuse un aspect villeux particulier (fig. 7) ; au voisinage immédiat de l'ulcération la muscularis mucosæ est entièrement à nu (fig. 6). En même temps l'aspect des couches glandulaires change peu à peu ; au lieu des acini clairs soutenus par un tissu conjonctif mince,

on trouve des glandes dilatées, kystiformes remplies de cellules épithéliales en voie de prolifération, avec un protoplasma beaucoup plus teinté et un ou plusieurs noyaux très fortement colorés. Le tissu de soutènement est épaissi, formant de véritables villosités entre les acini. — Par place on trouve des tubes ou des acini en voie de cancérisation manifeste ; leurs cellules sont vivement colorées, remplissent complètement les culs-de-sac glandulaires et ont perdu leur forme ; quelques-unes sont vaguement cylindriques, d'autres arrondies ou allongées. La membrane basale de la glande disparaît par place et les cellules débordent librement. Enfin on voit de véritables tubes épithéliomateux (fig. 6 et 7).

Ces lésions vont en s'accusant jusqu'au bord de l'ulcération où l'on trouve de véritables noyaux cancéreux dont l'origine n'est plus reconnaissable et qui prennent généralement l'aspect de l'épithélioma métatypique alvéolaire. Par place, le bourrelet cancéreux envoie des prolongements vers le fond de l'ulcération. Ce fond est constitué tantôt par la sous-muqueuse ou la musculaire, tantôt par un organe voisin, absolument comme dans l'ulcère simple. On y trouve le même tissu scléreux, pour peu que l'ulcération soit ancienne, comme dans notre observation IV, avec ou sans noyaux cancéreux suivant le cas.

En dehors de la zone brunnérienne, la muqueuse qui macroscopiquement semblait peu altérée, présente au microscope des lésions diverses, tantôt de la gastrite mixte, avec atrophie avancée (cas II de Hayem), tantôt une gastrite parenchymateuse presque pure (Socca et Bensaude, notre observation IV).

De ces faits il résulte qu'à côté de l'ulcère simple, il existe une autre variété d'ulcère, ayant macroscopiquement à peu près le même aspect, mais histologiquement différente, et susceptible aussi de se transformer en cancer. Cet ulcère pourrait être appelé *ulcère brunnérien* pour rappeler sa structure et sa pathogénie. La première observation de M. Hayem prouve qu'un tel ulcère peut exister sans trace de cancer. Il n'est donc pas possible ici non plus de penser à une ulcération secondaire au cancer ; d'ailleurs l'état si peu avancé de la cancérisation, l'état du fond dans les observations II de Hayem et de Socca et Bensaude montrent l'ulcération creusée en plein tissu brunnérien et non en tissu néoplasique.

Que sont donc ces polyadénomes brunnériens ? Comment s'ulcèrent-ils, se cancérisent-ils ?

L'hypothèse que ce tissu glandulaire spécial n'est qu'une prolifération adénomateuse secondaire soit à un ulcère simple, soit à un cancer primitif ne peut se soutenir pour les raisons que nous venons de donner.

M. Hayem pense qu'il s'agit d'un polyadénome d'origine gastrique, développé aux dépens des glandes peptiques de l'estomac, sous l'influence de la gastrite parenchymateuse. Cette hypothèse est peu vraisemblable. Tout d'abord les coupes des adénomes brunnériens ne représentent pas des lésions inflammatoires ; au contraire les glandes sont, dans les portions respectées par l'ulcération et la cancérisation, formées d'un tissu de soutien mince, non proliféré et par un épithélium absolument régulier ; de plus les deux couches glandulaires, muqueuse et sous-muqueuse, sont d'une épaisseur égale dans tous les points ; il n'y a pas de

prolongements adénomateux, pas d'irrégularité dans leur disposition ; de sorte qu'en examinant ces coupes, on croirait voir une coupe de duodénum parfaitement sain. Et d'autre part on ne s'explique pas que des lésions adénomateuses nées dans un type de glande donné arrivent à reconstituer un autre type de glande tout différent. On doit donc rejeter cette hypothèse d'un polyadénome d'origine gastrique.

On peut se demander si cet adénome n'a pas pris naissance dans quelques glandes brunnériennes isolées, situées dans la muqueuse gastrique, telles que celles dont Cobelli a signalé la présence. Mais ces glandes ne se rencontrent, d'après Cobelli lui-même, qu'au voisinage du pylore et sont contenues tout entières dans l'épaisseur de la muqueuse. Cela pourrait à la rigueur expliquer les polyadénomes développés dans la région pylorique, mais non ceux qui se trouvent à la partie moyenne de la grande courbure (Socca et Bensaude) ou près du cardia (Hayem, Obs. I). Pour la même raison, il est inutile de rappeler l'opinion de Bentkowski, Schiefferdecker, Glinsky (117) pour qui les glandes de Brunner du duodénum et les glandes pyloriques sont identiques.

On peut penser avec plus de raisons que le polyadénome brunnérien n'est pas une transformation pathologique de glandes préexistantes, mais au contraire, et cette opinion est celle de Socca et Bensaude, n'est qu'une localisation aberrante congénitale d'un groupe de glandes de Brunner. En effet la superposition exacte de la constitution et de la structure du polyadénome gastrique avec les glandes de Brunner, montre bien qu'il ne s'agit pas d'une

production néoplasique pathologique, mais d'un tissu normal, existant dans une portion voisine de l'intestin. Aucune raison ne s'oppose à l'hypothèse d'un vice de développement à la faveur duquel un groupe de glandes duodénales se serait anormalement constitué dans la partie de l'intestin primitif qui sera plus tard l'estomac. Les glandes de Brunner, comme toutes les glandes digestives, se développent par une invagination de l'épithélium digestif : on peut supposer ou bien que ces glandes se sont développées trop haut dans le tube intestinal ou bien qu'un groupe brunnérien a été entraîné par les coudures et les renflements ultérieurs du tube digestif primitif, ce qui expliquerait la localisation de ces polyadénomes au pylore aussi bien qu'au cardia.

Et cette hypothèse se trouve appuyée par quelques faits analogues. C'est ainsi que des glandes ayant manifestement la structure du pancréas, dont le développement est identique à celui des glandes de Brunner, ont été trouvées au niveau de la muqueuse gastrique, par Klobb (5) vers la partie moyenne de la grande courbure, par Gegenbauer (6) sur la paroi antérieure, près de la petite courbure, par Schirmer (56) à 10 centimètres du pylore, où existait un véritable petit pancréas accessoire, sous forme de papille avec canal excréteur.

Nous adopterons donc cette opinion que *le polyadénome gastrique à type brunnérien est dû à un vice de développement, à une malformation congénitale qui a permis à un groupe aberrant de glandes de Brunner de se développer au niveau de l'estomac.*

Quant à l'ulcération et à la cancérisation de ces polya-

dénomes, elles sont, croyons-nous, facilement explicables. On sait combien sont fréquents les processus ulcéreux et néoplasiques au niveau des tissus ainsi ectopiés ; ils constituent un lieu de moindre résistance dans les régions où ils ne sont pas à leur place. On pourrait en rapprocher d'autres malformations congénitales telles que les taches pigmentaires, les nævi, les inclusions fœtales, susceptibles aussi de se cancériser. Les glandes brunnériennes destinées au duodénum peuvent bien, au niveau de l'estomac, présenter une résistance insuffisante à un suc gastrique hyperpeptique, et dans certaines conditions, aussi obscures d'ailleurs que celles qui entourent la pathogénie de l'ulcère simple, se laisser digérer en partie, donnant lieu à un véritable *ulcère brunnérien*. Secondairement, comme l'ulcère simple, la cancérisation se fait dans les glandes du bord de l'ulcération — c'est là un fait qui semble acquis. — Ici encore cette dégénérescence se fait sur des ulcères en pleine activité, et il n'est pas possible d'invoquer un processus de cicatrisation, de production adénomateuse pour expliquer cette dégénérescence.

Il faut donc avouer que la cause nous échappe complètement, comme celle du cancer.

IV

ÉTIOLOGIE

La *fréquence* de la dégénérescence cancéreuse de l'ulcère de l'estomac est difficile à établir. Il faudrait pour cela avoir plus de confiance dans les statistiques des auteurs qui ont relevé ces cas, statistiques qui varient dans des proportions fantastiques. C'est ainsi que sur 100 cancers de l'estomac, le néoplasme serait consécutif à un ulcère dans 3 cas pour Berthold (18), dans 4 cas pour Vollmann (9) et Steiner (8), dans 9 cas pour Lebert (13), dans 10 à 15 cas pour Litten (14), dans 14 pour Sonnichsen (40), dans 17 pour Buttenberg (62), enfin dans 18 à 22 cas pour Reimers, cité par Mathieu (80).

D'autre part pour Zenker (15), tous les cancers gastriques seraient précédés d'ulcère !

Au contraire, Kollmar (43) déclare n'avoir jamais vu d'ulcère cancérisé en 20 ans.

Ce que nous pouvons dire, c'est que cette complication de l'ulcère n'est pas d'une très grande rareté, puisque nous en avons recueilli trois observations dans un même service hospitalier (Broussais) en trois ans. Nous

en avons observé un autre cas des plus typiques, dont les pièces ont été perdues, à l'Hôtel-Dieu.

Sexe. — Bien que l'ulcère soit deux ou trois fois plus fréquent chez la femme, c'est l'homme qui est de beaucoup le plus sujet à cette complication. Est-ce parce que le cancer de l'estomac est plus fréquent chez lui? C'est probable.

Il est à remarquer que les 3 cas de Mathieu, les 4 cas de Hayem et nos 3 cas, ont trait à des hommes. Si l'on tient compte de toutes les observations, mêmes douteuses, on trouve encore environ 3 hommes pour 1 femme.

Age. — L'âge moyen de l'ulcère est de 30 à 40 ans, l'âge moyen du cancer de 45 à 60 ans (Hayem et Lion) (114). La dégénérescence cancéreuse de l'ulcère s'observe le plus souvent entre ces deux moyennes (60 fois sur 100 environ), c'est-à-dire de 35 à 45, 48 ans. Cependant il n'est pas exceptionnel de la rencontrer chez des sujets plus âgés, 55, 60, 70 ans même (30 pour 100), enfin dans 10 pour 100 des cas, elle se voit de 26 ans (Flatow) (26) à 35 ans.

Il est imposible de se faire une idée sur les professions, les habitudes hygiéniques, l'alcoolisme en particulier, qui ne sont que rarement mentionnées.

De même pour l'hérédité cancéreuse, qui est parfois notée, mais dont l'absence n'est jamais nettement formulée.

Il est presque inutile de dire que presque tous ces malades ont souffert antérieurement de troubles dyspeptiques imputables à leur ulcère. Cependant un certain nombre n'accusent aucun antécédent gastrique : mais cette question sera étudiée avec la symptomatologie.

Les cinq polyadénomes brunnériens ont été observés chez des *hommes* de 25, 53, 33, 40, 35 ans.

Une fois l'hérédité cancéreuse était manifeste (Socca et Bensaude). Aucune autre notion étiologique n'est à remarquer.

V

SYMPTÔMES

Quels sont les symptômes qui traduisent la dégénérescence cancéreuse de l'ulcère simple? Telle est la question que nous devons maintenant nous poser et envisager à un double point de vue. Car si théoriquement l'ulcère cancérisé doit se manifester par deux périodes successives, la première avec les signes de l'ulcère, la seconde avec les symptômes du cancer, l'étude des observations montre qu'il n'en est pas toujours ainsi et que, à côté des cas, les plus nombreux il est vrai, où la cancérisation survient comme une véritable complication de l'ulcère reconnu, il en est d'autres où le cancer paraît cliniquement primitif ; c'est alors le diagnostic de l'ulcère préexistant qui est à faire.

Ce que nous devons étudier, ce ne sont donc pas les signes de l'ulcère non plus que ceux du cancer, mais ceux de la dégénérescence cancéreuse d'un ulcère, qui permettront de reconnaître à la fois l'ulcère évident qui se cancérise et le cancer greffé sur un ulcère latent.

Savoir qu'un cancer succède à un ulcère, n'est peut-être que d'un intérêt spéculatif pour le clinicien ; pronostic et traitement n'en sont pas changés. Mais reconnaître que

l'ulcère est en voie de cancérisation est de la plus grande importance pratique : cette complication qui surgit exige un nouveau diagnostic avec un tout autre pronostic et une thérapeutique bien différente qui n'aura de chance d'efficacité qu'en cas de diagnostic précoce.

La dégénérescence cancéreuse peut survenir à un moment quelconque de l'évolution clinique de l'ulcère, dont il est nécessaire de rappeler ici les aspects si divers, la marche si variée, les longues périodes d'accalmie possibles, et enfin la forme absolument latente jusqu'au jour d'une complication mortelle.

Toutes les formes de l'ulcère se retrouvent dans la période ulcéreuse qui existe *ou qui devrait exister* avant le développement du cancer.

Tantôt l'ulcère classique se manifeste avec plus ou moins d'éclat, à un âge peu avancé, de 18 à 25 ans par exemple : cet ulcère semble guérir ou guérit même lorsque 10, 15 ou 20 ans après les derniers symptômes, apparaissent de nouveaux troubles gastriques. C'est l'ulcère qui se réveille, pense-t-on d'abord. Rapidement l'évolution d'un néoplasme évident détrompe le médecin et emporte le malade.

Tantôt un ulcère classique encore se développe chez un sujet plus âgé, 30 ans par exemple, évolue pendant quelques années avec ses accalmies, ses rechutes, mais sans vouloir guérir. Au bout d'un certain nombre d'années le malade maigrit, s'anémie et tout en conservant les symptômes d'ulcère meurt d'un cancer de l'estomac avec ou sans métastases.

Tantôt encore un sujet, jusque-là sans antécédents

gastriques, de 35 à 45 ans généralement, commence à souffrir de troubles dyspeptiques dénotant une hyperchlorhydrie intense. De grandes hématémèses bientôt font faire le diagnostic d'ulcère simple. Cependant, malgré un traitement rigoureux, les symptômes persistent, l'amaigrissement, l'anémie progressent, des métastases apparaissent et en quelques mois, 15 mois, quelquefois même 6 et 4 mois, la mort survient par une complication de l'ulcère ou par l'évolution du cancer. Cette forme présente parfois une évolution si rapide qu'à peine a-t-on pu faire le diagnostic d'ulcère, il faut le réformer. La dégénérescence cancéreuse semble non plus une complication, mais une suite d'un seul processus anatomique qui mériterait le nom d'*ulcéro-cancer* à marche rapide.

Enfin il est des cas où l'ulcère n'a jamais révélé sa présence avant l'apparition du cancer qui semble vraiment un cancer primitif. Mais alors même qu'il n'y a pas de phase ulcéreuse, on peut parfois encore dépister l'ulcus par l'apparition d'un symptôme ou d'une complication qui lui appartiennent bien plus qu'au cancer. Parfois aussi l'ulcère n'est reconnu qu'à l'autopsie.

Quoi qu'il en soit, la période ulcéreuse, quand elle existe est constituée par les symptômes plus ou moins complets de l'ulcère classique, douleurs, vomissements, hématémèses avec leurs caractères particuliers, sur lesquels nous n'avons pas à insister ici.

La cancérisation survient : quels changements va-t-elle produire dans les symptômes de l'ulcère ou quels signes nouveaux va-t-elle faire naître ? Telle est la question à résoudre.

Tous les cas sont loin de se ressembler. Dans certains cas ce seront des phénomènes généraux peu en rapport avec l'ulcère simple, une anémie et un affaiblissement progressifs qui feront penser au cancer. Dans d'autres ce sera le développement d'une tumeur épigastrique ou de noyaux secondaires dans le foie. Tantôt ce seront des symptômes digestifs nouveaux, tels qu'une diarrhée noirâtre persistante. Tantôt enfin ce seront des modifications des signes gastriques, les grandes hématémèses, espacées et rapidement terminées, de l'ulcère remplacées par des vomissements marc de café, peu abondants, mais incessamment répétés ; ou bien les vomissements devenus de plus en plus fréquents, jusqu'à l'intolérance gastrique absolue, plutôt rare dans l'ulcère avec un régime lacté bien compris ; ou bien les douleurs, réglées jusque-là par l'ingestion des aliments, qui s'installent d'une façon continue avec crises de plus en plus violentes.

Mais il faut bien le reconnaître, tous ces signes pris isolément sont plus ou moins tardifs. Le plus précoce des symptômes de la cancérisation est encore la persistance des symptômes antérieurs malgré un traitement rigoureusement suivi, leur persistance et leur aggravation avec une anémie progressive.

Cependant par l'examen complet de tous les symptômes, par leurs nouveaux caractères, et par la remarque qu'ils ne cadrent plus exactement, comme auparavant, avec le tableau de l'ulcère simple, on pourra quelquefois penser à la cancérisation assez tôt pour être utile au malade.

Il faut donc examiner successivement les signes gas-

triques, les troubles digestifs et les phénomènes généraux.

Les SIGNES GASTRIQUES propres à l'ulcère persistent habituellement pendant longtemps, souvent même jusqu'à la fin, accentués et aggravés. Il semble que la dégénérescence néoplasique des bords donne un coup de fouet à la maladie.

La *douleur* en particulier peut subir une exacerbation notable. L'ingestion des aliments n'est plus nécessaire, comme dans l'ulcus, pour la provoquer : elle devient continuelle. C'est toujours une douleur violente, atroce, comparée par les malades à une brûlure par un fer rouge, à des morsures de chien, avec des paroxysmes fréquents qui arrachent de véritables hurlements à ces malheureux qui se prennent alors le ventre à deux mains, se pelotonnent en chien de fusil ou se tiennent courbés en deux dans leur lit, le visage anxieux et contorsionné, les yeux hagards, le front couvert de sueurs froides. La douleur de l'ulcère simple quelquefois pourtant si violente n'est pas comparable à ces crises de l'ulcère cancérisé, qui reviennent après chaque ingestion d'aliments, de lait même et quelquefois sans cause, trois, quatre fois ou plus encore par jour. Entre ces crises, la douleur ne cesse pas toujours ; elle peut persister pendant des journées entières (1).

Elle *siège*, comme dans l'ulcère au niveau de la région

---

(1) La douleur ne semble pas due seulement à la présence de l'ulcère, mais bien à la cancérisation des bords ulcérés, de plus l'adénopathie qui englobe les plexus nerveux de la petite courbure et le plexus cœliaque joue un rôle important dans sa pathogénie, ainsi qu'on peut le voir dans l'obs. IV.

épigastrique, profondément, tantôt fixe et limitée en un point (point xyphoïdien), tantôt plus diffuse, occupant toute la région comprise entre l'angle costo-sternal et l'ombilic. A ce niveau les téguments sont quelquefois hyperesthésiés, mais la moindre pression, la moindre palpation provoquent profondément une douleur aiguë, exquise, si bien que le poids des couvertures, les vêtements sont mal supportés.

Les *irradiations* dans la région dorsale sont constantes et caractéristiques, soit dans la région interscapulaire soit dans la colonne dorso-lombaire (douleur en broche, point dorsal de l'ulcère de Cruveilhier). Là aussi la pression réveille la douleur (X^e dorsale, Observ. II; IIe lombaire, Observ. IV). D'autres irradiations moins constantes peuvent coexister, dans les espaces intercostaux gauches, dans l'épaule, dans tout l'abdomen, dans la hanche droite (Krokiewicz).

Les *vomissements* peuvent subir aussi une recrudescence parallèle à celle de la douleur : ils se répètent avec une violence et une fréquence extraordinaires ; provoqués non seulement par la moindre ingestion d'aliments et aboutissant à une intolérance gastrique absolue, ils se produisent encore d'une façon spontanée. Et leur apparition ne calme plus la douleur, comme dans la période ulcéreuse.

Ils sont constitués par un liquide abondant, mélangé ou non avec des aliments ; ce liquide est du suc gastrique sécrété en excès, très acide, à un tel point quelquefois que l'œsophage est le siège d'une brûlure intense, que la bouche, les lèvres, sont imprégnées d'une sensation de vinaigre. Quand le malade n'est pas soumis au traitement,

on y trouve quelquefois des débris d'aliments ingérés plusieurs jours auparavant.

Quand la cancérisation est plus avancée, et que la maladie s'approche de la fin, les douleurs et les vomissements diminuent souvent d'intensité, survenant de temps à autre, par crises, laissant entre elles des périodes de calme relatif.

Les *hématémèses* sont de règle. Il n'est pas rare que les hématémèses de sang rouge, caractéristiques de l'ulcère simple, continuent à se produire à intervalles plus ou moins éloignés ; comme dans l'ulcère aussi, une hématémèse foudroyante peut emporter le malade, déjà cancéreux pourtant (notre observ. III, Hanot, Muller, Krokiewicz, etc.). Mais à ces hématémèses abondantes, espacées et durant peu, s'ajoutent des vomissements d'un sang noir, peu abondant et à moitié digéré, se répétant plusieurs fois par jour et pendant des journées consécutives, témoignant non plus de l'ulcération d'une artère gastrique, mais d'un suintement permanent analogue à ce qu'on voit dans le cancer. Ces vomissements marc de café, s'ils peuvent s'observer dans l'ulcère simple y sont plutôt rares, consécutifs aux grandes hématémèses et ne persistent pas ; quand on les voit se reproduire d'une façon presque constante, on doit songer à la cancérisation.

L'*examen de l'estomac* peut fournir un certain nombre d'indications utiles au diagnostic de la dégénérescence cancéreuse. Au niveau de la région épigastrique, l'exploration révèle quelquefois un hyperesthésie cutanée, mais qui est loin d'être constante. Ce qui existe toujours, c'est la douleur révélée par la palpation profonde, douleur

intense avec les irradiations déjà signalées. Cette douleur appartient encore à l'ulcère. La palpation de l'estomac est à cause d'elle, souvent impossible ; aussi est-il relativement rare de constater l'existence d'une tumeur, d'une induration quelconque : les muscles abdominaux contractés avec force s'y opposent. Dans les cas pourtant où la douleur s'atténue suffisamment pour permettre un examen complet, on peut parfois sentir un empâtement, une induration dans la région du pylore, adhérente à l'estomac, mobile ou immobile suivant les adhérences. Cet empâtement inconstant d'ailleurs est généralement douloureux ; mais l'on ne doit pas oublier que dans l'ulcère ancien avec périgastrite, il peut se rencontrer. Il est d'ailleurs impossible de chercher à se rendre compte de ses rapports avec l'estomac par l'insufflation. Ce serait imposer au malade des souffrances atroces, outre les risques d'une perforation.

Quelquefois ce sont les ganglions prévertébraux augmentés de volume qu'on perçoit le mieux (Observ. II).

L'estomac n'est généralement pas dilaté, du moins d'une façon permanente ; on ne constate pas de clapotage ; sur l'estomac vide le ventre est rétracté, creusé en bateau et c'est toujours une surprise d'examiner ces estomacs avec des signes fonctionnels aussi accusés de sténose pylorique. Cela tient certainement à l'intolérance gastrique qui provoque le rejet immédiat de tout aliment ingéré et du suc gastrique sécrété.

Il existe cependant quelques observations où l'intolérance gastrique ayant cessé quelques jours, on put constater une dilatation de l'estomac avec ondes péristaltiques.

De l'exploration physique de l'estomac on ne tirera donc qu'une indication utile au diagnostic de la transformation néoplasique, c'est la constatation d'une tumeur se développant progressivement sous les yeux.

L'*examen du chimisme gastrique* est souvent impossible dans ces cas, à cause d'une part des souffrances horribles qu'on n'ose provoquer par l'introduction d'un repas d'épreuve ou d'une sonde, d'autre part par la crainte d'une hématémèse ou d'une perforation. Certains auteurs ont pu le pratiquer cependant; d'autres se sont contentés de l'examen des vomissements recueillis à jeun ou après l'ingestion d'aliments ou de lait. D'une façon pour ainsi dire constante on note une hyperchlorhydrie marquée : tous les auteurs sont d'accord sur ce point. Nous rappellerons seulement ici à titre d'exemple les résultats de l'analyse des vomissements dans une de nos observations :

Acidité totale	3,30	au lieu de	1,89
Acide chlorhydrique libre.. . .	1,41	—	0,44
Chlore combiné	1,89	—	1,70

Cette hyperchlorhydrie est constatée aussi bien dans le liquide qu'on peut retirer à jeun qu'après un repas d'épreuve. On y voit une augmentation considérable de l'acidité totale et de l'acide chlorhydrique libre. Ces deux constatations n'auraient rien de surprenant à côté des symptômes d'ulcère simple du début ; mais alors même que les signes de néoplasme ont apparu depuis longtemps, on continue à les observer et un certain nombre d'auteurs font ressortir leur persistance jusqu'aux derniers jours de la maladie, ce qui ne peut que gêner le diagnostic (Rosen-

heim (34), Eisenlohr (40), Kelynach (68), Thiersch cité par Mathieu (80), etc.).

Par contre la présence de l'acide chlorhydrique libre en cas de cancer peut révéler l'ulcère préexistant (Bouveret (51), Petouraud (66), Bousquet (69), Alex (71), etc.).

Dans un certain nombre de cas on peut noter la diminution de l'acidité, la disparition de l'acide chlorhydrique libre faisant place à la réaction de l'acide lactique (R. Koch (53), Lyonnet (65), Putawski (90), etc.). Mais ces cas sont assez rares.

Les *troubles digestifs* sont plus ou moins accusés. L'appétit reste conservé ou du moins n'a pas disparu comme dans le cancer, il n'y a pas de dégoût électif pour certains aliments. La crainte de la douleur seule peut empêcher les malades de manger. La langue reste humide et rose, tout au plus devient-elle un peu saburrale au moment des grandes crises. Des renvois amers et acides, des régurgitations d'un liquide brûlant s'observent comme dans l'ulcère, alors même que le néoplasme est déjà avancé.

Du côté de l'intestin la constipation est constante, opiniâtre, entrecoupée de temps en temps par des débâcles diarrhéiques provoquant des selles abondantes et répétées, contenant du sang mal digéré, grumeleux. Ce mélæna dure souvent pendant des semaines, sans interruption, bien différent en cela du mélæna abondant mais passager, de l'ulcère simple.

L'étude des *phénomènes généraux* est de la plus grande importance pour le diagnostic de la cancérisation. L'ulcère, malgré les vomissements, malgré les hématémèses

ne provoque généralement pas d'anémie ou d'affaiblissement prononcés ; en tout cas les malades, après une période critique, récupèrent vite, sous l'influence du traitement, leurs couleurs et leurs forces. Dès que la cancérisation commence au contraire, l'anémie s'installe définitivement; le visage devient exsangue, la peau prend une teinte pâle et mate, différente de la teinte jaune des cancéreux, les muqueuses se décolorent. En même temps le malade s'amaigrit, perd progressivement ses forces, et arrive peu à peu à une cachexie plus prononcée s'il est possible que dans le cancer primitif. L'aspect de certains malades est alors vraiment effrayant : exsangues, émaciés, avec une apparence de souffrance atroce, gémissant d'une façon continue, ils inspirent une profonde pitié, qui fait désirer pour eux une mort rapide.

Mais généralement la mort vient lentement, par l'anémie progressive aboutissant au coma et à l'hypothermie.

Quelquefois une *complication* survient, qui épargne au malade les dernières souffrances en l'emportant subitement ou en quelques jours. Les complications appartiennent d'ailleurs bien plus à l'ulcère qu'au cancer. C'est tantôt une hémorragie foudroyante (Hanot (22), Müller (57), Bade (61) notre observation I) ou rapidement mortelle (Krokiewicz (102) tantôt une perforation suivie de péritonite généralisée (notre observation III, Biach) (39). Parfois la perforation se fait dans des adhérences déjà constituées ou dans un organe voisin, comme dans le cancer ; il se forme alors un abcès péritonéal qui peut s'ouvrir autour de l'ombilic (Feulard (27), Brichoteau (70),

Tournier) (79) ou un abcès viscéral, pancréatique (observation IV) ou hépatique (Staempfle) (76) qui peut s'ouvrir secondairement dans la cavité gastrique et donner lieu à une vomique.

Il n'est pas rare d'assister dans les derniers temps à la formation de noyaux secondaires dans le foie. Parfois le néoplasme hépatique provoque une symptomatologie nouvelle, ascite, ictère, œdème, qui peut exposer à une nouvelle erreur de diagnostic.

L'existence d'une adénopathie, inguinale ou sus-claviculaire, est plutôt rare.

Enfin la phlegmatia, la tétanie ont été observées.

Le *pronostic* est donc d'une extrême gravité, puisque non seulement le malade est voué à une mort fatale de par la cancérisation, mais qu'il reste sous la menace des complications foudroyantes de l'ulcère. Dès que la dégénérescence cancéreuse a débuté, l'évolution de la maladie devient extrêmement rapide, beaucoup plus rapide souvent que dans le cancer primitif puisque la durée maxima qui paraît être de 15 mois peut ne pas dépasser 3 ou 4 mois.

L'ulcère cancérisé réalise ainsi la maladie la plus grave de toutes les affections gastriques (Hayem) (106).

Nous avons déjà indiqué les *formes* de la maladie. Nous rappellerons que la période ulcéreuse peut devancer de fort loin, 15 à 20 ans, l'apparition du cancer, qu'elle peut se confondre avec le début de la dégénérescence néoplasique, les deux lésions semblant fondues en une seule

évolution ulcéro-cancéreuse, et qu'enfin l'ulcère peut passer inaperçu. Chez le vieillard notamment les symptômes gastriques peuvent être si peu accusés que l'estomac semble parfois hors de cause.

Ce que nous avons dit de l'ulcère simple cancérisé s'applique également à l'*ulcère brunnérien*. Ce dernier cependant semble avoir une évolution toujours beaucoup plus rapide, les deux processus étant peut-être, ainsi que nous l'avons dit au chapitre « Anatomie pathologique », plus rapprochés que dans l'ulcère simple. L'analyse du suc gastrique montre quelquefois une hyperacidité avec présence abondante d'acide chlorhydrique libre (notre observation IV) ou au contraire une hypochlorhydrie marquée au moins vers la fin de la maladie (Hayem (82) Soupault (94) (Socca et Bensaude) (98) avec présence d'acide lactique dans deux cas.

Il existe encore trop peu d'observations pour qu'on puisse tracer une symptomatologie plus complète de l'ulcère brunnérien.

VI

DIAGNOSTIC

L'étude que nous venons de faire des symptômes montre que la dégénérescence cancéreuse survenant sur l'ulcère simple peut se traduire de plusieurs manières, tantôt par des symptômes généraux du cancer, anémie, perte des forces, tantôt par des vomissements marc de café et du mélæna persistants, tantôt par l'apparition d'une tumeur gastrique. Mais dans bon nombre de cas les symptômes de l'ulcère persistent, si peu modifiés que ce n'est qu'à une période tardive que l'on pense à la cancérisation. D'autre part l'ulcère peut remonter si loin en arrière ou rester si latent qu'il reste méconnu jusqu'au jour où quelques symptômes un peu anormaux, les grandes hématémèses, l'hyperchlorhydrie, ou une complication brutale telle que la perforation avec péritonite généralisée, viennent révéler sa présence.

En dehors de ces cas ce n'est que par l'examen méthodique et le rapprochement de tous les symptômes qu'on pourra faire le diagnostic de l'ulcère cancérisé. Chaque symptôme n'a pas la même valeur diagnostique. D'après l'étude des observations probantes, nous résu-

mons ici la valeur qu'il convient de reconnaître aux principaux d'entre eux.

VALEUR DES SYMPTOMES

La *douleur* reste en général une douleur d'ulcère, avec ses paroxysmes, son siège et ses irradiations. Elle est signalée par certains auteurs (Dieulafoy, Hayem) et nous a paru à nous-même d'une intensité plus grande encore que dans l'ulcère simple. Évidemment certains ulcères sont très douloureux et faire le diagnostic de la cancérisation par l'intensité de la douleur serait excessif, mais quand à d'autres signes de présomption s'adjoint une douleur intense, atroce, presque permanente, et résistant au traitement de l'ulcère; on est en droit de penser à la cancérisation.

De même pour les *vomissements,* qui pendant longtemps gardent les caractères de ceux de l'ulcère simple. Ce ne sera qu'en face d'une intolérance gastrique absolue résistant au traitement, sans dilatation, qu'on pourra penser à la dégénérescence de l'ulcère.

Les *hématémèses* ont plus de valeur. Dans l'ulcère, elles sont espacées, abondantes, mais durant peu, et constituées par du sang rouge qui n'a pas le temps de séjourner dans l'estomac; et ce n'est qu'à la suite de ces grandes hématémèses que l'on observe pendant quelques jours quelquefois des vomissements noirs, marc de café. L'apparition de ces vomissements noirs non précédés d'une grande hématémèse, leurs répétitions, leur persistance doivent donc être considérées comme un nouveau

symptôme, un symptôme de cancer, tout comme la production d'une hématémèse foudroyante au cours d'un cancer devra faire porter le diagnostic presque certain d'un ulcère préexistant.

Les mêmes remarques s'appliquent au *mélæna*.

La *tumeur* est d'une interprétation difficile. On sait qu'elle est loin d'être un signe indiscutable de cancer de l'estomac, qu'elle peut manquer, et qu'au contraire elle peut exister dans l'ulcère, constituée alors par l'épaississement calleux des parois de l'estomac ou par des adhérences périgastriques. U. Guinard dans sa thèse (92) relate 36 observations de cancers opérés où la tumeur manquait 6 fois et Marion (87) par contre rapporte 96 observations d'ulcère dont 28 s'étaient accompagnés de tumeur. D'une manière générale la tumeur ne sera donc pas suffisante pour entraîner le diagnostic de la dégénérescence cancéreuse. Ce n'est que quand elle se développe régulièrement sous les yeux, sans réaction péritonéale aucune et qu'elle s'encadrera d'un certain nombre d'autres signes, qu'elle entrera pour sa part dans le diagnostic. D'ailleurs attendre son apparition serait s'exposer à faire un diagnostic bien tardif.

Le *chimisme gastrique* peut, malgré l'opinion contraire de quelques auteurs, Bourget (59), Chaix (89), donner d'importantes indications, surtout dans les cas d'ulcère latent. Aussi ne doit-on jamais négliger de rechercher, au moins dans les vomissements, l'acidité totale, l'acide chlorhydrique libre et les acides de fermentation. Nous avons vu que généralement l'hyperchlorhydrie de l'ulcère persiste longtemps après l'apparition du cancer. Or la

règle (54 fois sur 55) (Hayem et Lion) est de trouver dans le cancer primitif une hypochlorhydrie avec diminution ou absence de l'acide chlorhydrique libre. Les observations isolées de Robin et Leredde (63), Duplant (91), Albu (104) n'enlèvent rien à la grande valeur de l'hypochlorhydrie symptomatique du cancer. Donc quand en cas de néoplasme évident de l'estomac, l'étude du chimisme gastrique montrera une hyperacidité avec acide chlorhydrique normal ou augmenté, on sera en droit de conclure, comme Rosenheim l'a le premier montré, que le cancer s'est développé sur un ulcère, et nous pouvons ajouter sur un ulcère en activité. Malheureusement cette hyperchlorhydrie ne peut nous renseigner sur la cancérisation en cas d'ulcère, puisqu'elle ne subit le plus souvent aucun changement. Quelques auteurs ont signalé la diminution de l'acidité et la disparition de l'acide chlorhydrique libre ou l'apparition de l'acide lactique (voir les symptômes). Alors on pourra en effet penser au cancer, mais ces cas sont malheureusement rares.

La présence dans les matières vomies de fragments de tumeur et leur examen histologique pourra donner une certitude absolue dans la cancérisation, mais cette constatation est aussi rare que précieuse.

Boas (86) et Ehret (108) ont signalé la présence du *bacille filiforme* dans le contenu gastrique comme caractéristique du cancer. Nous l'avons trouvé en effet dans quelques cas de cancer, mais sa valeur n'est pas encore déterminée.

La *sténose pylorique* n'a aucune valeur diagnostique, elle passe d'ailleurs souvent inaperçue, étant donné l'in-

tolérance gastrique. En tout cas, elle ne peut par elle-même indiquer l'ulcère ou le cancer ; elle ne fait que préciser le siège de la lésion au voisinage du pylore.

La *périgastrite suppurée,* surtout avec abcès ombilical, signalée par Feulard, Fournier, Bouveret, comme caractéristique du cancer secondaire à l'ulcère est en réalité une complication de l'ulcère, mais peut s'observer dans le cancer.

La *perforation* avec *péritonite généralisée* est aussi rare dans le cancer primitif qu'elle est fréquente dans l'ulcère. Survenant donc au cours d'un cancer de l'estomac, elle aura la même valeur qu'une hématémèse foudroyante pour faire affirmer l'ulcère.

L'*examen du sang* ne peut encore donner de renseignements certains sur l'existence du cancer. On trouve une diminution plus ou moins considérable suivant les cas des globules rouges et de la valeur globulaire ; mais les résultats concernant les globules blancs sont contradictoires; nos propres recherches n'ont pu nous fournir aucune donnée, ni dans l'état normal, ni dans la période digestive.

L'*indicanurie* n'a aucune valeur diagnostique, non plus que l'*hypo-azoturie*, ainsi que nous avons pu souvent le constater.

L'*adénite* inguinale ou sus-claviculaire manque dans plus de la moitié des cas ; c'est d'ailleurs un symptôme tardif.

*
* *

C'est, on le voit, par l'examen méthodique de tous les

symptômes de l'ulcère et du cancer qu'on pourra faire le diagnostic, soit en cas d'ulcère manifeste, soit en cas de cancer en apparence primitif.

Il est une forme de la maladie où le diagnostic pourra être des plus difficiles, c'est dans la forme à marche rapide où les symptômes du cancer se fondent si insensiblement avec ceux d'un ulcère récent dont le diagnostic est bien établi, qu'on ne peut pour ainsi dire pas penser au cancer. Et pourtant c'est à ce moment qu'il est important de dépister la dégénérescence cancéreuse, si l'on veut avoir une chance d'intervention véritablement curative.

VII

TRAITEMENT

Du traitement, nous dirons peu de chose. Dès que le diagnostic de la dégénérescence cancéreuse est porté, la thérapeutique devient celle du cancer de l'estomac en général, c'est-à-dire que la conduite à tenir varie suivant le développement du cancer, ses accidents ou ses complications.

Le *traitement médical*, qui aura déjà montré son inefficacité dans la première période de la maladie, sera purement palliatif et se réduira à calmer les douleurs souvent si atroces de l'ulcère cancérisé. L'anémie cancéreuse et les hématémèses résistent à toutes les médications. Contre les vomissements, l'intolérance gastrique, on essaiera, sans grand succès d'ailleurs, les poudres inertes, le sous-nitrate de bismuth ou la craie préparée, à haute dose, avec adjonction de cocaïne ou de morphine. Les lavages de l'estomac sont à rejeter comme trop dangereux à cause de l'hémorragie et surtout de la perforation qu'ils peuvent provoquer. Les piqûres de morphine seront encore la seule ressource de la thérapeutique médicale.

Le *traitement chirurgical* sera plus efficace ; dans la plupart des cas il sera, lui aussi palliatif, alors que des complications urgentes, telles qu'une perforation, un abcès péri-ombilical, une hémorragie abondante même, forceront la main — ou bien que le cancer trop développé, ne pourra être enlevé, que des noyaux secondaires dans le foie rendraient illusoire toute tentative curatrice. Dans ce cas, outre les indications spéciales réclamées par chaque cas particulier, la *gastro-entérostomie* sera indiquée, même à une période avancée, tant que l'état général du malade ne s'y opposera pas. Seule en effet la gastro-entérostomie pourra calmer les douleurs dues au contact permanent sur l'ulcère d'un suc gastrique hyperacide constamment sécrété : seule elle pourra mettre un terme aux vomissements incessants de la sténose pylorique ; seule elle permettra une alimentation quelconque, le régime lacté au moins, l'alimentation restant jusqu'ici le meilleur moyen de lutter contre la cachexie cancéreuse, car sur l'effet des lavements alimentaires, il ne faut pas compter. La gastro-entéro-anastomose est, dans les cas les plus désespérés, suivie d'un tel soulagement qu'il ne faut pas hésiter à y recourir. La survie ne serait-elle que de quelques mois, de quelques semaines, on épargne au malade une fin misérable au milieu des tortures.

Quand l'opération pourra être pratiquée à une période peu avancée de la cancérisation, la gastro-entérostomie sera encore une excellente opération palliative dirigée non seulement contre les symptômes, mais contre l'évolution de la lésion. Faite de bonne heure, elle permettra vraisemblablement, comme dans le cancer primitif du pylore, un

relèvement de l'état général par l'alimentation devenue possible et quelquefois une survie considérable, 1 an, 18 mois, 2 ans. Le cancer, à l'abri du contact des aliments subit un temps d'arrêt manifeste, les symptômes peuvent disparaître complètement pendant quelques mois et la vie reste du moins supportable jusqu'au terme fatal.

La thérapeutique chirurgicale pourra même tenter une opération curatrice, quand la cancérisation sera reconnue assez tôt, c'est-à-dire avant un envahissement trop considérable des parois gastriques, avant la propagation aux organes voisins, pancréas, foie, avant la dégénérescence lointaine des ganglions. La *pylorectomie* et la *gastrectomie* trouveront alors leurs indications. Elles semblent d'ailleurs réunir de plus en plus de partisans (U. Guinard (92), Guillot)(101), aux dépens de la gastro-entérostomie, même dans les cancers avancés de l'estomac. Avec une mortalité opératoire égale ou même moindre, elles permettraient des survies plus longues, même, nous le répétons, dans les cas avancés (Defossez) (99). Ce sont là des points que nous n'avons pas à discuter, mais leur importance doit nous arrêter et nous montrer l'intérêt d'un diagnostic précoce qui permettra seul une opération curatrice (Pr Landouzy) (95).

Existe-t-il un *traitement prophylactique* de la dégénérescence cancéreuse de l'ulcère simple ? En l'état actuel de nos connaissances sur le cancer, surtout sur son étiologie, il est difficile de répondre à cette question. Le cancer peut prendre naissance sur les bords de l'ulcère, cela est certain. Mais l'ulcère n'est-il qu'un point d'appel pour la lésion due à une diathèse qui sans lui aurait choisi un

autre siège, ou joue-t-il tout le rôle pathogénique en provoquant de simples lésions cellulaires ? Nous n'en savons rien.

De notre étude cependant, nous pouvons affirmer que l'ulcère cancérisé est presque toujours un ulcère en activité, souvent très ancien, mais non cicatrisé. Le développement du cancer sur les cicatrices est rare. La conclusion thérapeutique de ce fait est qu'il faut, au point de vue prophylactique, s'attacher à *guérir* l'ulcère simple, à le cicatriser complètement par un traitement prolongé, bien au delà des derniers symptômes apparents. Il ne faudra pas oublier non plus que l'ulcère peut récidiver *in situ*, qu'un second ulcère peut se produire à côté ou loin du premier, dix ans, vingt ans plus tard, susceptible aussi de se cancériser. Faudra-t-il donc soigner toute la vie la diathèse ulcéreuse d'un estomac en vue d'un cancer possible ? Il serait au moins prudent d'observer, après un premier ulcère, une hygiène alimentaire à la fois préventive d'une récidive et des complications terribles de l'ulcus, hématémèse foudroyante, perforation, dégénérescence cancéreuse.

CONCLUSIONS

1. *L'ulcère simple* de l'estomac peut être le point de départ d'une cancérisation secondaire qui, sans qu'on puisse dire dans quelle proportion, ne semble pas très rare.

2. La dégénérescence cancéreuse atteint généralement des ulcères anciens siégeant surtout dans la région prépylorique et dont l'aspect macroscopique et les lésions microscopiques sont parfaitement reconnaissables ; elle débute par la muqueuse des bords de l'ulcère. Les lésions glandulaires qui existent à ce niveau semblent plutôt dues à la gastrite hyperpeptique concomitante qu'au processus ulcéreux, inflammatoire ou cicatriciel ; leur rôle dans la production du cancer n'est pas prouvé.

3. A côté de l'ucère simple, existe une variété d'ulcère, l'*ulcère brunnérien*, développé aux dépens d'un polyadénome à glandes de Brunner, d'origine vraisemblablement congénitale et susceptible lui aussi de se cancériser. Toutefois il est impossible à l'heure actuelle d'affirmer que l'ulcération précède de loin la cancérisation.

4. L'ulcère dégénéré présente longtemps encore la symptomatologie de l'ulcère simple qui masque la présence du cancer et peut rendre le diagnostic très difficile.

5. Néanmoins cette complication qui survient sur l'ulcère pourra être reconnue par la persistance des symptômes gastriques, leur résistance au traitement de l'ulcère et par l'apparition de phénomènes généraux nouveaux, consistant surtout en une anémie progressive.

L'intensité des douleurs de l'ulcère qui se cancérise paraît aussi beaucoup plus grande que celle de l'ulcère simple le plus douloureux.

6. En cas de cancer paraissant cliniquement primitif on pourra penser qu'il s'est développé sur un ulcère préexistant en cas de douleurs violentes et paroxystiques, d'hyperchlorhydrie prononcée, ou bien d'une des complications propres à l'ulcère : grandes hématémèses, perforation.

7. Le pronostic est encore plus grave que celui du cancer primitif de l'estomac, car, une perforation, une hématémèse foudroyante, peuvent survenir et la marche du cancer greffé sur un ulcère est toujours extrêmement rapide.

8. Le traitement relève entièrement de la chirurgie. Une gastro-entérostomie sera suivie d'une amélioration et d'une survie notables. Quand la cancérisation est peu

avancée, limitée aux bords de l'ulcère, une gastrectomie pourra amener une guérison fort longue, sinon définitive.

Vu :
Le Président de Thèse,
LANDOUZY.

Vu :
Le Doyen,
M. DEBOVE.

Vu et permis d'imprimer :
Le Vice-Recteur de l'Académie de Paris,
L. LIARD.

INDEX BIBLIOGRAPHIQUE

1. 1835. Cruveilhier. — Anatomie pathologique du corps humain.
2. 1839. Rokitansky. — De l'ulcère perforant de l'estomac. *Œsterr. med. Jahrb.*, t. XVIII, cahier 2, anal. in *Arch. gén. méd.*, juin 1840, t. I, p. 195.
3. 1848. Dittrich. — Le cancer de l'estomac (étude anatomo-pathologique). *Prager Vierteljarhs. f. d. pract. Heilkr.*, V, p. 1.
4. 1856. Brinton. — Traité des maladies de l'estomac, trad. Riant. Paris, 1870.
5. 1859. Klobb. — *Zeitsch. des Geselschaft Wien. Arz.*, p. 732.
6. 1863. Gegenbauer. — *Arch. de Reichert.*
7. 1867. Waldeyer. — Origine du cancer. *Virchow's Arch.*, XLI, p. 488.
8. 1868. Steiner. — Le cancer de l'estomac. *Dissert.* Berlin.
9. — Vollmann. — Le cancer de l'estomac. *Dissert.* Berlin.
10. 1871. Labadie-Lagrave. — Ulcération de l'estomac. *Soc. anat.*
11. 1874. C. Mayer. — Un cas d'ulcère simple dégénéré en cancer. *Dissert.* Berlin.
12. 1877. Friedlander. — Sur le développement du cancer. Strasbourg.
13. 1878. Lebert. — Maladies de l'estomac. Tubingen.

14. 1882. Litten. — *Berlin. klin. Woch.*

15. — Zenker. — *Berlin. klin. Woch.*

16. — Hauser. — Ulcère chronique de l'estomac et carcinome consécutif. *Berlin. klin. Woch.*, 687.

17. 1883. Hauser. — L'ulcère chronique de l'estomac. Sa cicatrisation et rapports de celle-ci avec le développement du cancer de l'estomac. *Dissert.* Munich.

18. — Berthold. — *Dissert.* Berlin.

19. — Heitler. — Développement du cancer sur les cicatrices d'ulcère. *Wiener med. Woch.*, n° 31.

20. — Strumpell. — Traité de pathologie interne. Leipzig.

21. — Petersen-Borstel. — *Dissert.* Kiel.

22. 1884. Hanot. — Cancer de l'estomac et ulcère simple, mort par hémorragie foudroyante. *Arch. gén. de méd.*, t. I, p. 483.

23. — Stienon. — Contribution à l'anatomie pathologique de l'ulcère de l'estomac. *Bull. Ac. méd. de Belgique.*

24. 1881. Brault. — Carcinome de l'estomac et gastrite chronique. *Arch. gén. de méd.*, t. II, 458.

25. 1886. Korczinski et Jaworski. — Rapports cliniques de l'ulcère et du cancer de l'estomac. Étude sur leurs hématémèses. *Deutsch. med. Woch.*

26. 1887. H. Flatow. — Développement du cancer de l'estomac sur les cicatrices de l'ulcère rond. *Dissert.* Munich.

27. — Feulard. — Fistule ombilicale et cancer de l'estomac. *Arch. gén. de méd.*

28. 1888. Rosenheim. — Sur le processus atrophique de la muqueuse de l'estomac dans ses rapports avec le carcinome de l'estomac. *Berlin. klin. Woch.*, n° 51, p. 1021.

29. — Ewald, cité par Mathieu, d'après *Klin. der Verdauungskr.*, t. II, p. 169.

30. — H. Mayer. — Deux cas de cancer de l'estomac sur un ulcère rond. *Dissert.* Fribourg.

31. 1889. Waetzoldt. — Cancer de l'estomac développé sur un ulcère. *Charité Annalen.*

32. — Haeberlin. — Étude sur l'ulcère de l'estomac. *Deut. Arch. f. klin. med.*, t. XLIV.

33. — Mathieu. — État de la muqueuse dans le cancer de l'estomac. *Arch. gén. de méd.*, t. I, p. 402 et 571.

34. — Rosenheim. — Sur les complications rares de l'ulcère de l'estomac. *Berlin. klin. Woch.*, n° 47.

35. — Chaintre. — De l'épithélioma des cicatrices. *Gaz. méd.* Paris, p. 195 et suiv.

36. — P. Raymond. — Note sur le développement du cancer de l'estomac. *Revue de méd.*, p. 856.

37. — Hulcke. — Diagnostic et thérapeutique des carcinomes de l'estomac. *Dissert.* Berlin.

38. — Debove. — Cancer de l'estomac chez un jeune homme de 19 ans. *Gazette des hôp.*, p. 1231.

39. 1890. Biach. — Développement du cancer de l'estomac sur l'ulcère rond. *Wiener med. Presse*, 30 mars.

40. — Eisenlohr. — Un cas d'ulcère rond terminé par carcinome. *Deut. med. Woch.*, n° 52, p. 1243.

41. — Rosenheim. — Sur la connaissance de l'ulcère rond compliqué de cancer. *Zeitschr. f. klin.*, t. XVII, p. 116.

42. — Remouchamps. — Des rapports du catarrhe de l'estomac avec l'ulcère et le cancer. *Ann. Soc. méd.* Gand, p. 171.

43. — Kollmar. — Diagnostic différentiel de l'ulcère et du cancer de l'estomac. *Berlin. klin. Woch.*, n° 5, p. 119 et 146.

44. — Tapret. — Cancer hémorragique de l'estomac à forme d'ulcère rond. *Union méd.*, p. 241.

45. — Pignal. — De la transformation de l'ulcère simple de l'estomac en cancer. *Thèse*, Lyon.

46. — Fische. — La gastrite dans le cancer de l'estomac. *Prager Zeitschr. f. Heilk.*, t. XII.

47. 1890. Von Kohn. — *Dissert.* Kiel.

48. 1892. Sonnichsen. — Ulcère et cancer de l'estomac. *Zeitsch. f. klin. med.*, t. XVII, p. 117.

49. — Voigt. — Développement du cancer sur les ulcérations chroniques de l'estomac et leurs cicatrices. *Dissert.* Berlin.

50. — Debove et Renault. — L'ulcère de l'estomac. *Biblioth. Charcot-Debove.*

51. 1893. Bouveret. — Traité des maladies de l'estomac.

52. — Pilliet. — Sur l'évolution adénomateuse dans les gastrites chroniques. *Soc. anat.*, octobre, p. 558.

53. — R. Koch. — Sur le carcinome de l'estomac secondaire à l'ulcère. *Pétersb. med. Woch.*, XVIII (NF. X) 43.

54. — Gravenhorst. — Du cancer de l'estomac consécutif à l'ulcère. *Dissert.* Kiel.

55. — Westphall. — Du cancer de l'estomac consécutif à l'ulcère. *Dissert.* Kiel.

56. — Schirmer. — Anatomie du pancréas. *Dissert.* Bâle.

57. 1894. Muller. — La question du développement du cancer de l'estomac sur l'ulcère rond. *Dissert.* Wurtzbourg.

58. — Stoll. — Sur l'ulcère rond de l'estomac. *Deutsche Arch. f. klin. med.*, n° 5, p. 111 et n° 6, p. 566.

59. — Bourget. — Valeur clinique du chimisme gastrique. *Cong. méd. Lyon.*

60. — Du Mesnil de Rochemont. — Sur l'étiologie de l'ulcère de l'estomac. *Munch. med. Woch.*, t. XLI, p. 50.

61. — Bade. — Contribution clinique et anatomo-pathologique sur le carcinome de l'estomac compliquant l'ulcère. *Dissert.* Erlangen.

62. 1895. Buttenberg. — Cancer de l'estomac et son développement sur l'ulcère. *Dissert.* Iéna.

63. — Robin et Leredde. — Cancer de l'estomac avec hyperchlorhydrie. *Bourgogne méd.*, n°s 2 et 3.

64. 1895. Eisenchitz. — Cancer sur un ulcère de l'estomac. *Club. méd. de Vienne.*

65. — Lyonnet. — Cancer développé sur un ulcère de l'estomac. *Soc. méd. de Lyon.*

66. — Pétouraud. — *Thèse,* Lyon.

67. — Hayem. — Contribution à l'étude de la pathologie de l'estomac. *Soc. méd. hôp.,* 5 avril, s. 327.

68. 1896. Kelynach. — Développement d'un cancer sur un ulcère de l'estomac. *British. méd. Journ.,* 18-1.

69. — Bousquet. — Étude du chimisme gastrique dans le cancer de l'estomac. *Thèse,* Paris.

70. — Brichoteau. — Phlegmon ombilical et fistule gastro-cutanée dans le cancer de l'estomac. *Thèse,* Paris.

71. — Alex. — Cancer de l'estomac développé sur un ancien ulcère. *Soc. des sc. méd. de Lyon.*

72. — Hammerschlag. — Recherches sur le carcinome de l'estomac. *Arch. f. Versanungskr.,* p. 1.

73. — Letulle. — Diagnostic du cancer de l'estomac. *Presse méd.,* 15 juillet.

74. 1897. Wortmann. — Un cas de carcinome de l'estomac à la suite d'un ulcère chronique. *Dissert.,* Wurtzbourg.

75. — Plitek. — Coexistence d'un ulcère et d'un cancer de l'estomac. *Morgagni,* 1897.

76. — Staempfle. — Abcès du foie dans un cas de carcinome développé sur un ulcère rond. *Dissert.* Erlangen.

77. — Maillefert. — Cancer après ulcère de l'estomac. *Dissert.* Greifswald.

78. — Malkow. — Sur un cas de carcinome du pylore avec ulcère rond combiné. *Botkin's krankenhauszeitung,* n° 25-26.

79. — Tournier. — De la périgastrite antérieure suppurée dans le cancer de l'estomac. Rôle étiologique d'un ulcère précédent le cancer. *Lyon méd.,* XXIX, n° 3, p. 73.

80. — Mathieu. — Étude sur trois cas de cancer succédant

à l'ulcère simple de l'estomac. *Soc. méd. hôp.*, 30 juillet, p. 1082.

81. 1897. Chaput. — Un cas d'ulcère gastrique avec dégénérescence cancéreuse au début. Pylorectomie, guérison. *Soc. méd. hôp.*, 15 oct., p. 1164.

82. — Hayem. — Les polyadénomes gastriques. *Presse méd.*, 4 août, p. 53.

83. — Letulle. — Cancer du duodénum développé sur une cicatrice d'ulcère simple. *Soc. anat.*, 15 oct.

84. — — Cancer colloïde du duodénum développé sur un ulcère simple. *Soc. anat.*, 26 nov.

85. — Dieulafoy. — Transformation de l'ulcère stomacal en cancer. *Presse méd.*, 10 nov., p. 289.

86. — Boas. — Bacille filiforme et carcinome de l'estomac. *Presse méd.*, 16 janv. 1897, suppl. 27.

87. — Marion. — De l'intervention chirurgicale dans le cours et les suites de l'ulcère simple de l'estomac. *Thèse*, Paris.

88. 1898. Hauser. — Nouveaux travaux sur le carcinome. *Centralbl. f. pathol. anat.*, avril.

89. — Chaix. — Étude sur le chimisme gastrique dans le cancer de l'estomac. *Thèse*, Toulouse.

90. — Putawski. — Sur le carcinome de l'estomac consécutif à l'ulcère. *Gazeta lekarska*, n° 35, p. 905. Anal. in *Presse méd.*, 1899, 14 janv., p. 24.

91. — F. Duplant. — De la prétendue transformation de l'ulcère rond en cancer (étude anatomo-pathologique). *Thèse*, Lyon.

92. — U. Guinard. — Traitement chirurgical du cancer de l'estomac. *Thèse*, Paris.

93. 1899. Leuk. — Recherches sur l'anatomie pathologique de l'estomac. *Zeitschr. f. klin. méd.*, t. XXXVII, p. 296.

94. 1899. Terrier et Hartmann. — Chirurgie de l'estomac, Soupault, p. 271.

95. — Landouzy. — L'intervention chirurgicale hâtive comme traitement du cancer de l'estomac. *Presse méd.*, 15 mars, p. 121.

96. 1900. Dieulafoy. — Sur les ulcérations gastriques. *Congrès internat. de Paris*, août 1900.

97. — Ewald. — Sur les ulcérations gastriques. *Congrès internat. de Paris*, août 1900.

98. — Socca et Bensaude. — Sur un cas de polyadénome de l'estomac à type brunnérien. Périgastrite et dégénérescence cancéreuse. *Arch. méd. expérim.*, t. XII, p. 589.

99. 1901. Defossez. — Des résultats éloignés de la gastrectomie dans le cancer de l'estomac. *Thèse*, Paris.

100. — Bouveret. — Formes anormales de la sténose du pylore. *Lyon méd.*, 14 avril.

101. — Guillot. — Traitement chirurgical du cancer du pylore. *Thèse*, Paris, p. 83.

102. — Krokiewicz. — Cancer de l'estomac consécutif à l'ulcère rond. *Wien. klin. Wochenschr.*, XIV, 8, p. 180.

103. — Hoche. — Cancer gastrique secondaire (à un ulcère de l'œsophage). *Presse méd.*, 9 février, p. 67.

104. — Albu. — Cancer de l'estomac à évolution lente et hyperchlorhydrie. *Soc. méd. internat. de Berlin*, 8 juillet.

105. — Combarel. — Contribution à l'étude de quelques variétés cliniques de l'ulcère de l'estomac. *Thèse*, Toulouse.

106. — Hayem. — L'ulcéro-cancer prépylorique. *Presse méd.*, n° 88, 2 novembre, p. 249 et n° 98, 7 décembre, p. 317.

107. — J. Boeckel. — Ablation totale de l'estomac pour une tumeur cancéreuse greffée sur un ancien ulcère. *Acad. méd. de Paris*, 8 janvier.

108. 1901. Ehret. — Valeur de la présence du bacille filiforme dans l'estomac pour le diagnostic précoce du cancer de cet organe. *Sem. méd.*, 6 mars, p. 74.

109. 1902. Berrier. — De la dégénérescence cancéreuse de l'ulcère et des perforations de l'estomac. *Thèse*, Paris.

110. — Fuetterer. — De la transformation de l'ulcère de l'estomac en cancer. *Journ. of the Amer. med. Assoc.*, 15 mars, anal. in *Presse méd.*, p. 429.

111. — Boekelmann. — Recherches sur l'anatomie pathologique de l'estomac dans les cas d'ulcère et de cancer, avec étude des fonctions chimiques et motrices. *Zeitschr. f. klin. med.*, t. XLIV, p. 150.

112. — Langlais. — Cancer de l'estomac. Marche lente avec hyperchlorhydrie et périodes de rémission. *Soc. méd. de Lyon*, 12 mai, in *Lyon méd.*, 1902, p. 864.

113. 1903. Hartmann et Lecène. — Carcinome de l'estomac développé sur un vieil ulcère ; gastro-entérostomie, mort au 8e jour par perforation de l'ulcère. *Soc. anat.*, 16 janvier, p. 51.

TRAITÉS CLASSIQUES

114. — Traité de médecine de Brouardel et Gilbert. Hayem et Lion, articles gastrites, polyadénomes, ulcère, cancer de l'estomac.

115. — Traité de médecine de Bouchard-Brissaud, 2e éd. Mathieu, *id.*

116. — Mathieu. — Traité des maladies de l'estomac et de l'intestin.

117. — Traité d'anatomie humaine de Poirier, 1re éd., Jonnesco, t. IV, p. 233.

CHARTRES. — IMPRIMERIE DURAND, RUE FULBERT.

CHARTRES. — IMPRIMERIE DURAND, RUE FULBERT.